

PHAN CỬ



Y TƯỢNG HỌC

TRUYỀN THỐNG PHƯƠNG ĐÔNG

CHẨN BỆNH QUA KHÍ, SẮC, HÌNH CỦA
ĐẦU, TÓC, MẶT, LÔNG MÀY, MẮT, TAI



Y TUỞNG HỌC TRUYỀN THỐNG

PHƯƠNG ĐÔNG

**Chẩn bệnh qua khí, sắc, hình của
ĐẦU, TÓC, MẶT, LÔNG MÀY, MẮT, TAI**

Y TƯỚNG HỌC TRUYỀN THỐNG

PHƯƠNG ĐÔNG

**Chẩn bệnh qua khí, sắc, hình của
ĐẦU, TÓC, MẶT, LÔNG MÀY, MẮT, TAI**

PHAN CỬ sưu tầm và biên soạn

NHÀ XUẤT BẢN TỪ ĐIỂN BÁCH KHOA

LỜI NÓI ĐẦU

Y tướng học là một khái niệm đã có từ lâu, nhưng lại khá mới đối với phần lớn bạn đọc. Nói đến y học và thuật xem tướng thì ai cũng biết, nhưng nội hàm của y tướng học lại chỉ có rất ít người hiểu rõ. Có thể nói đây là một bộ môn liên ngành giữa hai lĩnh vực khá xa nhau, mà cổ xưa các bậc lão y đã từng đề cập tới, họ đã kết hợp tướng thuật với chẩn đoán bệnh trên nhiều phương diện, vì thế mà tục ngữ có câu: "Y tướng đồng nguồn".

Cả y thuật và tướng thuật phương Đông đều được xây dựng trên cơ sở của học thuyết thái cực, âm dương lưỡng nghi, tứ tượng, ngũ hành, bát quái, học thuyết thiên nhân hợp nhất... vì thế trong phân biện chứng của Đông y và phương thức phân tích xem tướng của tướng thuật có nhiều điểm giống nhau về phương pháp qui nạp và diễn dịch. Chỉ có điều mục đích tìm biết của hai ngành khác nhau, tuy cùng khảo sát trên cùng một đối tượng. Chỉ cần xem xét một bộ phận cục bộ như khuôn mặt, bàn tay... thậm chí chỉ xem tai hay mũi... là y học truyền thống phương Đông có thể chẩn đoán bệnh tổng thể cho một con người, còn tướng thuật phương Đông có thể luận đoán cả một đời người. Tuy vậy xưa kia và cả ngày nay hiện tượng này trong tướng thuật vẫn bị che phủ dưới một tấm màn huyền bí.

Hiện nay dưới con mắt thực nghiệm khoa học, với tinh thần cởi mở kế thừa tinh hoa cổ xưa chúng ta có thể xây dựng cơ sở khoa học cho những vấn đề còn chưa được thừa nhận rộng rãi, nhưng đã có không ít kết quả không dễ gì chối bỏ.

Y tướng học có thể mở ra một hướng mới, phát huy cơ sở khoa học đã kiểm nghiệm của Đông y vào tướng thuật, đưa những kinh nghiệm của tướng thuật vào y học để xem xét tổng thể con người trên cả phương diện bệnh học và tâm lý học.

Đây là vấn đề rất mới, nhưng kho dữ liệu mà tác giả biên soạn rất phong phú, vì vậy Nhà xuất bản mạnh dạn giới thiệu để các bạn tham khảo, mở rộng nhãn quan của mình. Rất mong được bạn đọc xa gần góp ý.

NHÀ XUẤT BẢN TỪ ĐIỂN BÁCH KHOA

CHẨN BỆNH TỔNG THỂ QUA KHÍ, SẮC, HÌNH CỦA TỪNG BỘ PHẬN CƠ THỂ - KHAI PHÁ MỚI VỀ CHẨN ĐOÁN HỌC CỦA ĐÔNG Y

Trong vài thập kỷ nay, cùng với tốc độ phát triển đến chóng mặt của khoa học kỹ thuật hiện đại và y học hiện đại, sự thâm thấu lẫn nhau giữa các lĩnh vực của khoa học từng bước được tăng cường, các phương pháp kiểm tra mới, các máy móc thiết bị mới, các biện pháp chẩn đoán mới xuất hiện không ngừng. Từ loại máy siêu âm đơn giản đến siêu âm màu đa chiều; từ chụp tia X quang đến máy vi tính quét chụp cắt lớp (CT), đến chụp ảnh cộng hưởng từ, v.v., các máy móc thiết bị kiểm tra chẩn đoán ngày càng tiên tiến, khả năng phân biệt bệnh tật ngày càng cao hơn, trình độ chẩn đoán ngày càng cao. Nhưng chúng ta cũng cần phải xem lại, trong lâm sàng vẫn có rất nhiều, rất nhiều bệnh tật, mặc dù đã dùng hết các máy móc tối tân, nào là siêu âm B, CT, chụp ảnh cộng hưởng từ, kính nội soi, điện sinh lý v.v., vẫn không tìm nổi nguyên nhân bệnh và bệnh vị chính xác rõ ràng, dẫn đến không có cách gì chẩn đoán được và làm cho công tác trị liệu không biết bắt đầu từ đâu. Huống hồ như chúng ta có khoảng 6 tỷ người, về mặt y liệu còn có rất nhiều bệnh nhân còn chưa đủ khả năng chịu nổi sự ngày càng đắt đỏ về giá cả của bản thân các máy móc và thiết bị kiểm tra, đã dẫn đến một vấn đề

khó khăn là sự gia tăng trong kinh phí khám và điều trị. Vậy mà có nhiều khi các thiết bị tối tân cao cấp này lại không chẩn đoán nổi rất nhiều căn bệnh quái ác.

Trong khi đó Đông y truyền thống chỉ dựa vào phương pháp chẩn đoán trên từng bộ phận cơ thể (từ sau trong sách gọi tắt là chẩn đoán cục bộ) rất thuần thực, bằng cách nhìn mặt, xem tay, ấn bụng và quan sát hình thể v.v. vừa giản tiện, dễ làm, không gây tổn thương, lại kinh tế, có thể chẩn đoán được các loại bệnh, đồng thời có thể thu được hiệu quả điều trị cao đến không ngờ được. Qua nghiên cứu lâm sàng với khối lượng lớn và lâu năm cho thấy, bất kỳ một loại bệnh nào của cơ thể con người đều phải có triệu chứng báo trước. Chỉ cần nắm vững sự "sắp đặt trình báo" ở trên cơ thể theo "Chẩn đoán Đông y", tìm hiểu được quy luật của những trình báo của nó, và kịp thời chẩn đoán điều trị, là hoàn toàn có khả năng chữa khỏi bệnh. Đây là kỳ tích trải qua mấy nghìn năm của Đông y và công cuộc đấu tranh chống bệnh tật đã sáng tạo ra, là tuyệt chiêu chẩn bệnh của Đông y, hoàn toàn có đủ tính tất yếu để chúng ta coi trọng, đồng thời có ý nghĩa vô cùng quan trọng đối với phương pháp tiến hành chẩn đoán hiện nay.

Từ xưa đến nay, trong nền y học truyền thống của các nước phương Đông đã lưu truyền rất nhiều phương pháp chẩn bệnh giản đơn mà hiệu quả cao, đã có cống hiến quan trọng vì sức khỏe nhân loại. Như Biển Thước thời Xuân Thu chiến quốc, chính là dùng phương pháp vọng chẩn (nhìn mà chẩn đoán) mà nổi tiếng ở đời, ông ta nhìn khuôn mặt, khí sắc của Hoàn Công mà dự đoán được mức

độ nặng nhẹ, thuận nghịch của tình hình bệnh tật, đã trở thành giai thoại lưu truyền thiên cổ. Hải Thượng Lãn Ông với câu nói nổi tiếng "Nam dược trị Nam nhân" đã được người đời tôn xưng là bậc thần y. Cũng như thuật chẩn bệnh qua tướng mặt cũng rất được lưu hành thời đó, mặc dù tướng thuật không kém phần sắc thái mê tín, nhưng chẩn bệnh qua tướng mặt quả thực có bao hàm nội dung khoa học của nó. Trong phương pháp chẩn đoán của Đông y, có những nội dung như "chẩn nhân trung" v.v., có sự dắt dẫn của tướng thuật, nhưng đó là tinh hoa của sự tiếp thu phê phán trên cơ sở phân tích khoa học đối với việc chẩn đoán bệnh tật rất có tác dụng, đồng thời cho đến nay vẫn không hề mất đi giá trị quan trọng của nó trong phòng và chữa bệnh, mặc dù đã trải qua hơn 2000 năm lịch sử. Những nội dung chủ yếu của những tài liệu có liên quan đến phương pháp chẩn đoán cục bộ trong chẩn đoán Đông y trước đây là thảo luận về thiết chẩn (chẩn đoán lưỡi) và mạch chẩn, nếu nhìn rộng ra trong các thư tịch y học khác, hoặc trong nội dung lưu truyền rộng rãi trong dân gian thì thấy nội dung của nó rất phong phú, mấy nghìn năm nay đã sinh sôi nảy nở trong các dân tộc Trung Hoa, Triều Tiên, Việt Nam, Nhật Bản v.v., đã vì sức khỏe của nhân loại mà cống hiến rất nhiều phương pháp chẩn đoán cục bộ trắc việt giản, tiện, hiệu nghiệm như giáp chẩn (móng tay chân), nhân trung chẩn, mục chẩn v.v.. Khi xem xét nguồn nghiên cứu khá sâu ở trong vài nước, sau này ở ngoại quốc về phương pháp ứng dụng lâm sàng sẽ thấy khá nhiều phương pháp như phúc chẩn của Nhật Bản Hán phương y v.v., có tài liệu chỉ giới thiệu ngắn gọn mà thô thiển, có tài

liệu về căn bản chưa thu nhập được về chẩn đoán học Đông y trong các trước tác và tài liệu giảng dạy, nên đến ngày nay vẫn chưa thể gây được sự chú ý coi trọng trong quảng đại những người làm nghề y, vì vậy chưa có người chỉnh lý hệ thống và đi sâu nghiên cứu. Cùng với sự thay đổi của thời đại, có những phương pháp chẩn đoán đã dần dần bị lãng quên, quả thực rất đáng tiếc.

Tuy vậy, điều không thể phủ nhận là, mười mấy năm gần đây, công việc nghiên cứu phương pháp chẩn đoán cục bộ của Đông y đã thu được bước tiến bộ khá lớn, về phương pháp chẩn đoán một cục bộ nào đó của cơ thể mà nói, các thư tịch như phương pháp chẩn đoán khuôn mặt, phương pháp chẩn đoán tai, phương pháp chẩn đoán hồng mạch, phương pháp chẩn đoán lưỡi, phương pháp chẩn đoán bụng, phương pháp chẩn đoán bàn tay, phương pháp chẩn đoán bàn chân, phương pháp chẩn đoán vân da, phương pháp chẩn đoán mạch v.v. đã lục tục xuất bản; trên các tác phẩm xuất bản định kỳ về y học chuyên ngành, cũng thường thấy các luận văn phát biểu những nghiên cứu có liên quan. Nhưng, nhìn chung toàn cục của việc nghiên cứu phương pháp chẩn đoán cục bộ, có thể phát hiện là vẫn thường dùng một số phương pháp chẩn đoán như tai, mắt, bụng, mạch, tay, chân, lưỡi v.v. làm trục trung tâm, còn các luận văn, tác phẩm nghiên cứu đối với rất nhiều phương pháp chẩn đoán lưu truyền trong dân gian thì vẫn thừa thớt như sao buổi sáng. Cho nên có thể nói rằng, công cuộc nghiên cứu phương pháp chẩn đoán cục bộ còn phải chờ sự thâm nhập và tăng cường.

Nhân loại đang bước vào thiên niên kỷ mới. Hoàn toàn có thể dự liệu trước, một thế kỷ mà nhân loại sẽ phải đối mặt với sự thách thức của nhiều loại bệnh tật mới, loài người hy vọng đối với yêu cầu chẩn đoán bệnh tật sớm ở mức độ càng cao hơn. Đây chính là yêu cầu cấp thiết đối với quảng đại nhân viên ngành y, phải không ngừng nắm vững kỹ thuật chẩn đoán cao, mới và nhạy bén, phải nắm vững những phương pháp chẩn đoán cục bộ tự nhiên mà giản tiện, dễ tiến hành, có hiệu quả, chẩn đoán sớm bệnh tật, phục vụ điều trị sớm, để thực hiện tôn chỉ người người được hưởng thụ vệ sinh bảo vệ sức khỏe, người người khỏe mạnh và hạnh phúc của Tổ chức Y tế Thế giới đề ra. Muốn được như vậy, tất phải thông qua sự nỗ lực, sưu tầm học hỏi cái mới và kế tục tinh hoa của truyền thống, chỉnh lý hệ thống, gạt thô lấy tinh, bỏ cái nguy hại và bảo tồn chân lý, đối với phương pháp chẩn đoán cục bộ cần phải có một lần tổng kết toàn diện. Có sự soi xét vào đó, để bổ sung cho những điểm thiếu hụt của công việc nghiên cứu của người xưa và hiện đại, cần phải thu thập rộng rãi và chỉnh lý các thư tịch y học trong và ngoài nước xưa nay và các tài liệu các môn khoa học có liên quan, và cả các loại phương pháp chẩn đoán cục bộ lưu truyền trong dân gian, dưới sự chỉ đạo của lý luận Đông y, biên soạn có hệ thống một quyển phù hợp với nguyên lý y học, nội dung mới mẻ toàn diện, tường tận những điều mà mọi người còn nhận thức sơ lược như mục chẩn, giáp chẩn v.v., sơ lược bớt cái mà mọi người quá tường tận như vấn chẩn, thiết chẩn, mạch chẩn v.v., phương pháp chẩn đoán giản tiện dễ tiến hành, sát hợp với thực dụng lâm sàng, giới thiệu cách quan sát chẩn đoán

cục bộ trọng điểm từ đó nhận thức được "phương pháp chẩn đoán cục bộ của y học truyền thống phương Đông".

Điều đáng được nêu lên là, Đông y xưa nay rất coi trọng tính thống nhất, tính hoàn chỉnh của bản thân cơ thể con người, cho rằng cơ thể con người là một chỉnh thể hữu cơ, giữa các bộ phận tạo thành của kết cấu cơ thể, về mặt kết cấu là không thể phân chia, về mặt chức năng có sự hiệp trợ điều hòa lẫn nhau, sử dụng lẫn nhau, về mặt bệnh lý có sự ảnh hưởng lẫn nhau, đó chính là quan niệm chỉnh thể của Đông y. Quan niệm chỉnh thể được nhấn mạnh trong phương pháp chẩn đoán cục bộ của Đông y mà chúng tôi nêu ra ở đây, hoàn toàn không đối lập, mà nối liền với nhau, bổ sung cho nhau, liên hệ lẫn nhau. Nguyên lý của phương pháp chẩn đoán cục bộ vẫn nằm dưới sự chỉ đạo của quan niệm chỉnh thể của Đông y, thông qua quan sát chẩn đoán đối với mỗi cục bộ nào đó để chẩn đoán bệnh tật các bộ phận toàn thân. Nhưng phương pháp chẩn đoán cục bộ lại không thể hoàn toàn gộp làm một với biện chứng quan chỉnh thể, trong chẩn đoán rất nhiều bệnh tật, nó giản tiện và rõ ràng hơn so với biện chứng chỉnh thể, do đó nó có tác dụng tất yếu nổi bật của phương pháp chẩn đoán cục bộ, gây được sự chú ý coi trọng của quảng đại nhân viên công tác y tế.

Chúng tôi hy vọng, xuất bản cuốn sách này, sẽ thúc đẩy sự phát triển lý luận phương pháp chẩn đoán Đông y, khai phá và nâng cao kỹ thuật chẩn đoán Đông y, mở mang rộng rãi khoa nghiên cứu phương pháp chẩn đoán cục bộ Đông y, giải thích rõ hơn tính khoa học của phương pháp

chẩn đoán cục bộ Đông y v.v., điều đó sẽ có giá trị lý luận sâu xa và ý nghĩa thực tế quan trọng. Chúng tôi càng thành kính mong chờ các chuyên gia và độc giả có những phê phán và kiến nghị đối với quyển sách này, để có sự phong phú hơn nữa, hoàn thiện phương pháp chẩn đoán cục bộ Đông y. Cho phép chúng tôi cùng góp chung những viên gạch xây dựng hoàn chỉnh hệ thống chẩn đoán học Đông y.

Dòng sông Chẩn đoán cục bộ Đông y càng chảy dài, nội dung càng phong phú. Do bởi năng lực, trình độ cá nhân người biên soạn còn có hạn, đối với các loại phương pháp chẩn đoán cục bộ, khó có thể khái quát toàn diện đối với nó, nên những điểm thiếu sót cũng khó tránh khỏi, rất mong đồng đạo trong và ngoài nước không tiếc lời chỉ sửa, để tiện khi tái bản bổ sung, sửa chữa, đạt đến hoàn thiện.

Người biên soạn

PHAN CỬ

THUYẾT MINH

1. Quyển sách này chủ yếu giới thiệu các phương pháp chẩn đoán cục bộ Đông y như đầu, tóc, mặt v.v. bao gồm 7 phương pháp chẩn đoán đã trình bày trong lời nói đầu, nội dung phương pháp chẩn đoán bộ phận có liên quan đến vấn chẩn (hỏi) và vấn chẩn (nghe, ngửi). Để làm cho nội dung cuốn sách được toàn diện, đồng thời có thể phản ánh được sự tiến triển nghiên cứu mới nhất của phương pháp chẩn đoán đương thời, chúng tôi đã tham khảo hàng trăm bộ tài liệu có liên quan trong và ngoài nước từ xưa đến nay, nhưng trong khi biên soạn, thì chú ý lấy Đông y, hiện đại, và thực dụng là chính, bên cạnh tham khảo đến Tây y và các luận văn của các môn học khác, và đối với những trình bày giống nhau không theo liệt kê thống nhất.

2. Trong thể thức biên soạn cuốn sách này mong làm rõ được cương mục, nội dung chính xác, kết hợp lời văn và hình vẽ, thông tục dễ hiểu. Mỗi một phương pháp chẩn đoán đều phân biệt trình bày 5 phương diện từ nguyên lý chẩn đoán, phương pháp quan sát chẩn đoán, vận dụng lâm sàng, nghiên cứu hiện đại, để tạo thuận lợi cho độc giả nắm vững tri thức toàn diện phương pháp chẩn đoán này. Trong đó "nguyên lý chẩn đoán là căn cứ của Đông y nắm vững bề ngoài đoán bên trong, xem cái nhỏ biết được

điều lớn, dùng sự tương quan của kinh lạc tạng phủ, lý luận của học thuyết toàn tức sinh vật hiện đại, trình bày giải thích nguyên lý chẩn bệnh của các phương pháp chẩn đoán, vứt bỏ những quan điểm mê tín, hoang đường và phi khoa học. Nội dung trọng điểm trình bày và giải thích của các loại phương pháp chẩn đoán cục bộ được nêu lên trong quyển sách này là 2 bộ phận "vận dụng lâm sàng" và "nghiên cứu hiện đại". "Vận dụng lâm sàng" đã giới thiệu tường tận tỉ mỉ mỗi loại phương pháp chẩn đoán cục bộ đối với tình huống vận dụng trong các khoa lâm sàng; "nghiên cứu hiện đại" thì giới thiệu với độc giả về độ tiến triển của công tác nghiên cứu trong và ngoài nước đối với mỗi loại phương pháp chẩn đoán cục bộ trong mấy chục năm qua. Do bởi góc độ tường thuật khác nhau, nội dung của hai bộ phận này có thể tham khảo và bổ sung cho nhau, trừ những người đã thiết chẩn và mạch chẩn rất thành thạo ra, đối với các phương pháp chẩn đoán khác, quyển sách này đã đưa thêm và dẫn dụng một số tài liệu nghiên cứu khác của một số nhà biên soạn đã nắm vững trong tay nhưng còn chưa dẫn dụ trong các tác phẩm, tạo thuận lợi cho độc giả tra tìm khi thâm nhập nghiên cứu, để nắm vững được toàn diện các tài liệu và động thái nghiên cứu đối với các phương pháp chẩn đoán.

3. Quyển sách này có đủ đặc điểm của 5 phương diện dưới đây:

- Thứ nhất, quyển sách này đã khai thác chỉnh lý trên cơ bản nội dung trong phạm trù phương pháp chẩn đoán cục bộ của Đông y, làm phong phú thêm nội dung

phương pháp chẩn đoán cục bộ, tự thành hệ thống, có thể nói là tập đại thành phương pháp chẩn đoán cục bộ Đông y.

- Thứ hai, quyển sách này không chỉ có khai thác, mà còn trên cơ sở khai thác có nâng cao, chúng tôi hoàn toàn không phải đơn thuần vì biên soạn cuốn sách này mà thu thập tài liệu, mà trên cơ sở thu thập tài liệu, lấy lý luận Đông y làm căn cứ, trải qua nghiên cứu hiện đại đã có căn cứ khoa học, nhưng trong tài liệu phương pháp chẩn đoán trước đây còn chưa thể trình bày rõ lý luận của nó, và đã nâng cao đến hệ thống lý luận cao độ mới.

- Thứ ba, quyển sách này chỉ trình bày giản lược đối với phương pháp chẩn đoán cục bộ như thiết chẩn, mạch chẩn v.v. đã viết khá tường tận tỉ mỉ trong các thư tịch chẩn đoán học khác, nhưng đã thu thập tương đối toàn diện độ tiến triển nghiên cứu mới nhất mà các sách khác còn chưa thể giới thiệu được. Đề cập tới nội dung của các thư tịch khác còn rất ít hoặc còn chưa đề cập giới thiệu tường tận tỉ mỉ về phương pháp chẩn đoán cục bộ, như chẩn đoán tóc, chẩn đoán nhân trung, chẩn đoán vân tay, chẩn đoán móng tay. Thông qua trình bày kỹ điều mà mọi người sơ lược và sơ lược bớt điều mọi người trình bày quá kỹ, đã làm cho cách tường thuật phương pháp chẩn đoán cục bộ Đông y của quyển sách này tự thành hệ thống, không đến nỗi không tìm thấy trong sách những nội dung có liên quan đến thiết chẩn, mạch chẩn v.v. mà còn làm nổi bật được trọng điểm của cuốn sách này.

- Thứ tư, do bị ảnh hưởng của nền văn hóa truyền thống Trung Quốc, Triều Tiên, Việt Nam, Nhật bản v.v. một số nội dung có liên quan đến tướng thuật, trong thư tịch khoa học nhân văn trước kia, thái độ của quyển sách này là đi sát thực tế, đã không cộng gộp, thừa nhận, tiếp thu, cũng không hoàn toàn phủ nhận, bài xích, mà tuân theo nguyên tắc nền văn hóa truyền thống bỏ thô lấy tinh, bỏ sự nguy hiểm, bảo tồn chân lý, tiến hành phân tích khoa học, phê phán và tiếp thu một số nội dung có giá trị ở trong đó.

- Thứ năm, các tư liệu trong sách này vô cùng phong phú, chỉ riêng những tư liệu sách thu thập đã đạt đến hơn 100 bộ không chỉ gồm những nội dung có tính khoa học đã được nêu trong sách, mà còn đã cung cấp tài liệu tham khảo quan trọng cho việc nghiên cứu theo ngành phương pháp chẩn đoán cục bộ Đông y sau này. Phàm những điều dẫn dụng trực tiếp đều có chú thích rõ ràng.

4. Do nội dung cuốn sách này toàn diện, phong phú, phương pháp chẩn đoán giới thiệu giản đơn, thuận tiện hiệu nghiệm và kinh tế, trên cơ sở khai thác chỉnh lý toàn diện đối với phương pháp chẩn đoán cục bộ đã có nâng cao, nên đã trở thành sách công cụ chẩn đoán học của các học sinh y học cổ truyền, các nghiên cứu sinh cần phải đọc và là sách tham khảo quan trọng của các thầy thuốc lâm sàng cao cấp nghiên cứu tu dưỡng chẩn đoán học. Trong sách đã cung cấp rất nhiều tin tức nghiên cứu khoa học quan trọng, có thể liên quan đến rất nhiều bộ môn nghiên cứu khoa học. Đồng thời,

do cuốn sách phong phú, thông tục dễ hiểu, đã làm được điều là giúp mọi tầng lớp đều cùng thưởng thức chân chính, ngoài ra còn có thể là một cuốn sách khoa học phổ thông bảo vệ sức khỏe gia đình.

Để thuận tiện cho độc giả từng bước nghiên cứu và tham khảo, sách được chia thành nhiều phần. Trong cuốn sách này giới thiệu phương pháp chẩn đoán cục bộ ở phần đầu mặt và bàn tay. Ở những cuốn tiếp theo sẽ giới thiệu phương pháp chẩn đoán ở các khu vực cơ thể và phần chân, rất mong độc giả hưởng ứng đón đọc.

MỞ ĐẦU

Phương pháp chẩn đoán cục bộ Đông y, là một bộ phận cấu thành quan trọng của chẩn đoán học Đông y. Dưới sự chỉ đạo của lý luận Đông y, nó thông qua sự quan sát trực tiếp trên mỗi bộ phận, cơ quan, tổ chức, thành phần hoặc tín tức của cơ thể con người, hoặc dựa vào sự trợ giúp của các máy móc thiết bị của phương pháp kiểm tra dự đoán hiện đại, từ đó mà tiến hành phương pháp chẩn đoán bệnh tật, bao gồm các phương pháp biện bệnh, biện chứng của Đông y. Đối với phương pháp quan sát vĩ mô, tổng hợp phân tích chỉnh thể để tiến hành chẩn bệnh, biện chứng tương đối của Đông y mà nói, nó bao hàm cả quan niệm "vi mô". Vì vậy, cũng có thể gọi là Đông y vi chẩn. Đồng thời nội dung của cuốn sách này, còn bao gồm cả thành quả nghiên cứu của sự vận dụng các biện pháp kiểm tra tiên tiến hiện đại để tiến hành biện chứng vi mô.

Mấy nghìn năm nay, trong cuộc đấu tranh chống bệnh tật của nền y học cổ truyền, về phương diện chẩn đoán cục bộ đã tích lũy được kinh nghiệm và tri thức rất phong phú, như Biển Thước, Trọng Cảnh ở Trung Quốc, Hải Thượng Lãn Ông ở Việt Nam, Hơ Jun của Triều Tiên v.v. đã mãi mãi là những giai thoại truyền đời. Cho đến nay cũng có không ít các danh lão Đông y và các y sinh dân gian có đủ tuyệt chiêu khi lâm chứng không nghe không hỏi, chỉ dựa

vào vọng chẩn (nhìn mà chẩn đoán) và bắt mạch đã chẩn đoán rất chính xác bệnh tật. Nhưng trong các tác phẩm về phương diện chẩn đoán học Đông y xưa kia, có nội dung liên quan đến phương pháp chẩn đoán, nói chung chủ yếu thảo luận về vấn chẩn, thiết chẩn và mạch chẩn, còn đối với các phương pháp chẩn đoán cục bộ khác thì giới thiệu rất giản đơn ngắn gọn và thô thiển hoặc chưa có giới thiệu. Để bù đắp cho sự thiếu hụt này, khi biên soạn cuốn "Phương pháp chẩn đoán cục bộ của Đông y truyền thống" chúng tôi đã thu thập và chỉnh lý rộng rãi các thư tịch cổ kim và các môn học có liên quan, các loại phương pháp chẩn đoán cục bộ lưu truyền trong dân gian và thành quả nghiên cứu hiện đại, biên soạn hệ thống thành một quyển sách phù hợp với nguyên lý y học, có nội dung tương đối toàn diện và khá mới mẻ, phương pháp chẩn đoán giản tiện, dễ tiến hành, sâu sát phù hợp với sách chuyên môn thực dụng lâm sàng, làm rạng rỡ thêm nội dung chẩn đoán học Đông y và để tạo phúc cho nhân loại. chúng tôi kỳ vọng cuốn sách này sẽ có tác dụng thúc đẩy nhất định đối với sự phát triển lý luận phương pháp chẩn đoán cục bộ của Đông y và nâng cao kỹ thuật chẩn đoán lâm sàng.

I. KHÁI QUÁT NGUỒN GỐC PHƯƠNG PHÁP CHẨN ĐOÁN CỤC BỘ.

Phương pháp chẩn đoán cục bộ có lịch sử lâu đời, hơn 3000 năm trước "Chu Lễ - Thiên Quan" đã có ghi: "... lấy ngũ khí, ngũ thanh, ngũ sắc, mà nhìn thấy sự sinh tử của nó", "Hai người này xem sự thay đổi của cửu khiêu, tham khảo sự biến động của cửu tạng". Chứng tỏ người xưa vào

thời đó đã nhận thức được rằng, thông qua sự xem xét sắc thái, và quan sát sự thay đổi bên ngoài cơ thể của một số cơ quan có thể suy đoán được bệnh trong nội tạng và hiểu được những diễn biến phát triển của bệnh tật, đây là văn tự ghi lại khá sớm có liên quan đến vi chẩn. Biển Thuộc, nhà y học nổi danh thời Xuân Thu chiến quốc, có sở trường về "bắt mạch và xem sắc thái" đoán, trị bệnh, đồng thời từ đó mà nổi tiếng trên đời. 3 thế kỷ trước công nguyên, nhà y học nổi tiếng Thuần Vu Ý (Thương Công) cũng tinh thông về bắt bạch, xem khí sắc. Trong những văn vật đào được ở mộ Mã Vương đời Hán ở Trường Sa đã phát hiện thấy, từ thời Xuân Thu chiến quốc đến thời kỳ Tần Hán sớm đã có sách chuyên môn về mạch học như "Mạch pháp" và "Âm dương mạch tử hậu" v.v., có thể thấy thời đó về phương diện nghiên cứu mạch học đã đạt đến trình độ rất cao.

Về phương diện lý luận và phương pháp, thì "Hoàng đế nội kinh" đã xây đắp nền móng cho vi chẩn của Đông y. "Nội kinh" đã trình bày kỹ càng về lý luận tứ chẩn là vọng, văn, vấn, thiết (nhìn, nghe, hỏi và bắt mạch) và lần đầu tiên đưa ra thuật ngữ "chẩn pháp", như trong "Tổ vấn. Mạch yếu tinh vi luận" có nói: "Chẩn pháp như hà?" (phương pháp chẩn đoán thế nào?), Trương Cảnh Nhạc đã chú thích rằng: "Chẩn, thị dã, sát dã, hậu mạch dã, phạm thiết mạch vọng sắc, thẩm vấn bệnh nhân, giai khả ngôn chẩn" (Chẩn là nhìn, quan sát, bắt được triệu chứng mạch, phạm bắt mạch xem sắc thái, đều có thể gọi là chẩn). Chẩn pháp trình bày ở trong quyển sách này, đại đa số là những điều đã được ghi sớm nhất ở trong "Nội kinh". Nội dung vi chẩn ghi ở trong "Nội kinh", đại bộ phận có giá trị thực

dụng rất lớn, đồng thời được vận dụng liên tục cho đến nay. "Nội kinh" nhấn mạnh về sự quan sát mọi thay đổi ngũ sắc trên khuôn mặt và mắt và sự trâm nổi, tán tụ, sạch bản và sáng tối v.v. của nó, đồng thời phân chia khuôn mặt ra thành nhiều bộ phận tương ứng với các tạng phủ, lấy đó để xem phản ứng thay đổi của một tạng phủ nào đó. Cho rằng thông qua quan sát sự thay đổi khí sắc trên khuôn mặt có thể suy đoán được bệnh tật trong ngũ tạng và dự báo diễn biến và phát triển của nó; thông qua nhìn phong thái hình thể, có thể suy đoán được tình trạng mạnh yếu của thể chất và mức độ nặng nhẹ của bệnh tật. "Nội kinh" còn ghi nhiều điều có liên quan đến thiết chẩn, như các hiện tượng đặc trưng của lưỡi nói về bệnh nhiệt khô táo, "lưỡi vàng", "rêu lưỡi miệng khô", "lưỡi khô môi nứt" v.v. đã xây đắp nền móng cho đời sau về quan sát chẩn bệnh ở lưỡi. Về phương diện thiết chẩn (bắt mạch), "Nội kinh" đã trình bày phương pháp, thời gian, vị trí, những hạng mục cần chú ý khi bắt mạch và những thay đổi có tính bệnh lý của mạch tượng; còn về vị trí bắt mạch thì ngoài phương pháp mạch chẩn tam bộ cửu hậu biến, phương pháp đón khí thở hít khi bắt mạch, trong "Tổ vấn. Ngũ tạng biệt luận" cũng đưa ra quan điểm "Khí vị của ngũ tạng lục phủ đều xuất ở dạ dày, thay đổi thấy ở khí khẩu" là cơ sở lý luận bắt mạch độc thủ ở mạch cổ tay. Ngoài những điều trên, "Nội kinh" còn ghi lại quan sát độ nóng lạnh ở da, độ bóng và sần, nhuận táo v.v., để suy đoán tình hình khí huyết, tân dịch toàn thân. Nhà y học thời Đông Hán Trương Trọng Cảnh đã tổng kết lý luận vi chẩn của "Nội kinh", đồng thời trong thực tiễn đã vận

dụng vì chần vào biện chứng luận trị, để lý luận vì chần và chẩn đoán lâm sàng của Đông y có sự kết hợp hữu cơ với nhau. Ông ta không chỉ chú trọng vọng chần mặt, lưỡi, mắt, mũi, da, đại tiểu tiện v.v., mà còn lấy đó làm chỗ dựa quan trọng trong biện chứng, biện bệnh, mà còn xây đắp nên cơ sở biện chứng bình mạch và chẩn đoán bệnh tật. Trong "Thương hàn luận" ghi tổng cộng 26 loại mạch tượng, trong nguyên văn 297 điều của "Thương hàn luận" đã có hơn 130 điều nói về mạch tượng; trong mỗi đầu đề của các chương trong "Kim quỹ yếu lược" đều nói song song với mạch chứng, tổng kết ra một số quy luật của mạch tượng, đồng thời nhiều chỗ lấy mạch để trình bày bệnh cơ. Phương pháp bắt mạch cũng có cải tiến, phương pháp bắt mạch ở cổ tay, cổ chân và thái khê giản tiện dễ làm hơn so với phương pháp bắt mạch tam bộ, cửu hậu biến của "Nội kinh". Ngoài ra, trong các sách "Hà ngưng biệt truyện" và "Châm cứu giáp ất kinh" còn có ghi câu chuyện Trọng Cảnh nhìn mặt Vương Trọng Tuyên để đoán sinh tử, chứng tỏ Trọng Cảnh không chỉ có bảnh lĩnh "nhìn là biết" mà còn vận dụng cả phương pháp tướng thuật để chẩn đoán.

Danh y đời Đông Hán như Hoa Đà, Bôi Ương v.v. cũng có công hiến rất lớn đối với phương pháp chẩn đoán, như trong "Hậu Hán thư, phương thuật biệt truyện" có ghi lại những câu chuyện Hoa Đà vận dụng vọng chần, mạch chần đạt đến mức xuất thần nhập hóa. Bôi Ương đã từng biên soạn quyển "Chẩn mạch pháp", đáng tiếc đã thất truyền. Trong "Nan kinh" có nêu phương pháp bắt mạch ở cổ tay, có ảnh hưởng rất lớn đối với hậu thế, nói lên rằng mạch chần từ lý luận đến thực tiễn đã dần dần có xu thế

thuần thực. Nhà y học đời Tấn Vương Thục Hòa đã soạn quyển "Mạch kinh đại thành", đã sưu tập mạch học đời nhà Hán trước đây, lựa lấy luận thuật có liên quan đến mạch học ở trong "Nội kinh", "Nan kinh", "Thương hàn tạp bệnh luận", "Trung tạng kinh" v.v., trình bày rõ nguyên lý mạch chẩn, chỉ rõ sự khác biệt giữa bình mạch và bệnh mạch, đồng thời làm cho phương pháp chẩn mạch "độc thủ thốn khẩu" được hoàn thiện và mở rộng hơn, còn ghi rõ 24 loại đặc trưng và chủ bệnh của mạch tượng, là sách chuyên môn về mạch học sớm nhất và còn hiện tồn ở Trung Quốc, đối với y học thế giới cũng có ảnh hưởng rộng rãi.

Đời Tấn có Cát Hồng, trong "Trừu hậu phương" có ghi: "Khởi đầu cảm thấy tứ chi trầm trầm không nhanh, trong khoảnh khắc thấy tròng mắt vàng, dẫn đến mắt vàng và cả thân đều vàng, vội đặt một tờ giấy trắng, giấy lập tức bị nhiễm vàng như cây hoàng tá, đó là nhiệt độc nhập nội". Đây là điều được ghi khá sớm của cách làm thực nghiệm quan sát đối với bệnh nhân bị hoàng đản. Hoàng Phủ Bất nhà y học đời Tấn viết 12 quyển "Giáp ất kinh", đã tổng kết lý luận châm cứu học của hai đời Tấn, kinh lạc du huyết cũng theo đó mà được hệ thống hóa.

"Chư bệnh nguồn hậu luận" của Sào Nguyên Phương đời nhà Tùy, đã có tường thuật tỉ mỉ triệu chứng của các loại bệnh tật. Cũng ghi rất rõ đích xác về các loại bệnh thái, có cống hiến khá lớn cho nền vi chẩn Đông y.

Tôn Tư Mạo là một danh y nổi tiếng thời Tùy Đường cho rằng, muốn trở thành một nhà y học lớn, cần phải học thuộc các sách của bách gia, ngay cả bói mệnh, đoán quẻ,

ting tướng v.v. cũng cần ting thực. Trong sách "Thiên kim yếu phương" ông ta nói: "Phàm muốn làm đại y... thì phải diệu giải âm dương lộc mệnh, tướng pháp và chúc quy ngũ triệu, chu dịch lục nhâm". Cho thấy nội dung chẩn pháp của ông ta rất coi trọng phần tướng thuật, bát quái v.v. có liên quan đến vọng chẩn. Năm 708 - 833 sau công nguyên, Vũ Thỏa Ninh Mã Nguyên Đan Cống Bồ, nhà danh y dân tộc Tạng đã nỗ lực hơn 20 năm, biên soạn tác phẩm kinh điển Tạng y "Tứ bộ y điển" nổi tiếng ở đời, trong sách đã hấp thụ được nội dung chẩn pháp như vọng, thiết chẩn v.v. của Trung y, đồng thời kết hợp với những đặc điểm phát triển của Tạng y. Đặc biệt là chẩn pháp nghiệm niệu, đặc sắc hơn là chỉ quan sát nước tiểu, đã có các nội dung quan sát màu nước tiểu, biện chứng khí, mùi hôi thối, nhìn hoa nước tiểu, xem độ cầu bản, xem vẩn da nổi, phân tích sự thay đổi v.v. Các nhà y học đời Tống, trên cơ sở thừa kế kinh nghiệm của tiền nhân, đối với bệnh đậu mùa, sởi, thủy đậu v.v., đã phân biệt sự khác nhau về mặt bệnh thái. Trong "Thương hàn bổ vong luân" của Quách Ung đời Nam Tống đã giám biệt rất tỉ mỉ đối với ban, lở, mụn và mẩn. Tiền Ất, đời Tống có viết trong sách "Tiểu nhi dược chứng chân quyết" ngoài vấn đề "phương pháp chẩn mạch trẻ em" giản yếu còn yêu cầu phải chú ý nhìn màu sắc và quan sát chẩn đoán cục bộ, như đối với mục chẩn cho trẻ em, đã có luận thuật tỉ mỉ tường tận. Trong "Loại chứng hoạt nhân thư" của Chu Công có nhấn mạnh, trị thương hàn cần phải quan sát tỉ mỉ, đồng thời cho rằng, bắt mạch là mấu chốt để phân biệt thực hư trong ngoài của bệnh thương hàn. Ông nói: "Trị thương hàn cần phải

nhận thức được mạch, nếu không nhận thức được mạch thì biểu lý bất phân, không phân biệt được hư thực". Đồng thời chỉ rõ: "Thương hàn tất phải chẩn ở thái khê để quan sát sự thịnh suy của thận người đó"; "Thương hàn cần phải chẩn ở xung dương để quan sát vị trí của nó có hay không". Trần Ngôn viết quyển "Tam nhân cực nhất bệnh chứng phương luận" đồng thời trình bày các loại bệnh chứng, nội dung đầy đủ 24 mạch chủ bệnh. "Sát bệnh chỉ nam" của Thi Phát có trình bày 33 bức sơ đồ mạch tượng, đồ thị khai mạch tượng, có tác dụng nhất định đối với việc mở rộng và truyền thụ mạch chẩn. Trong sách này ngoài mạch chẩn ra còn có phương pháp chẩn bệnh nghe tiếng, quan sát sắc thái v.v., là sách chuyên môn về chẩn pháp. Quyển "Đồng nhân châm cứu du huyết đồ kinh" do Vương Duy biên soạn, vẽ 12 kinh tạng phủ thành sơ đồ châm cứu cơ thể, đồng thời đúc thành 2 pho tượng đồng châm cứu, đã có cống hiến lớn cho sự nghiệp vi chẩn kinh lạc du huyết.

Thời đại Kim Nguyên, chẩn đoán vân ngón tay trở trẻ em có bước phát triển mới. Lưu Phưởng biên soạn "Ấu ấu tân thư" v.v. đã trình bày phương pháp nhìn vân ngón tay, có ý nghĩa quan trọng trong chẩn đoán nhi khoa. Hoạt Thọ biên soạn quyển "Chẩn gia khu yếu" tường thuật ý nghĩa lâm sàng của vân ngón tay càng rõ ràng hơn, đã chỉ rõ rằng: "Trẻ em dưới 3 tuổi, trước hết xem màu vân ở hồ khẩu, tam quan, tím nhiệt, đỏ thương hàn, xanh kinh, trắng bệnh cam, duy chỉ có màu vàng mờ mờ hoặc màu đỏ nhạt mờ mờ là triệu chứng bình thường...". Về phương diện mạch chẩn cũng chỉ rõ 6 mạch phù, trầm, trì, sác, hoạt, sáp và tế, có thể chấp tiên ngự phồn. "Thế y đặc hiệu

phương" của Ngụy Diệc Lâm đã trình bày 10 quái mạch tượng của những bệnh nguy nặng, như các mạch phủ phí, ngư tường, đạn thạch, giải sách, ốc lậu v.v., là biểu hiện tình khí tạng phủ bị suy bại, đã mở rộng phạm vi mạch chẩn trong chẩn đoán lâm sàng. "Mạch quyết san ngô tập giải" do Đới Khởi Tông biên soạn, luôn giữ thái độ phê bình "Mạch quyết" do Cao Dương Sinh thời Lục Triều biên soạn, lấy luôn mạch của "Nội kinh" để luận bàn và chỉ ra những sai lầm của nó. "Ngao thị thương hàn kim kính lục" thời Nguyên, là một bộ sách chuyên môn về thiết chẩn đoán bệnh tật của các bậc tiền nhân về phương diện quan sát thiết tượng các bệnh sốt ngoại cảm. Có minh họa 12 bức sơ đồ rêu lưỡi của bệnh thương hàn, có bổ sung thêm 36 hình. Chủ yếu luận thuật về thiết tượng là chính, liên hệ triệu chứng, phân tích bệnh cơ, kết hợp mạch chứng để đưa ra phương pháp trị liệu. Đại đa số nội dung trong đó, cho đến nay vẫn có giá trị ứng dụng và tham khảo.

Tiết Kỷ đời Minh biên soạn cuốn "Khẩu xỉ loại yếu", là sách chuyên môn khoa khoang miệng sớm nhất còn tồn tại đến nay, trình bày các phương pháp chẩn đoán khoang miệng. "Kinh lạc khảo" và "Chính mạch luận" của Triệu Hiến Khả biên soạn, đã có sự phát huy nhất định đối với phương pháp chẩn đoán kinh lạc du huyết và mạch chẩn. Trương Cảnh Nhạc biên soạn chuyên đề "Cảnh Nhạc toàn thư", "Mạch thần dương", đã trình bày khá tỉ mỉ đối với thần mạch và sự thay đổi thông thường của 16 bộ chính mạch. Lý Thời Trân biên soạn cuốn "Tân hồ mạch học" đã thu hái được những tinh hoa của các nhà mạch học, tường thuật kỹ về mạch thể, phân biệt sự khác nhau của mạch

chủ bệnh và mạch đồng loại của 27 mạch, lời ít ý sâu, tiện cho việc đọc hiểu, là bản gốc cho đời sau học tập và nghiên cứu mạch tượng. Trương Thế Hiến thì lấy sơ đồ chú thích thêm cho "Mạch quyết" soạn thành một quyển "Đồ chú mạch quyết biện chân", có thể giúp đọc giả theo sơ đồ nhìn qua là hiểu.

Các nhà y học đời Thanh đã có cống hiến khá lớn trong việc nghiên cứu phương pháp chẩn đoán cục bộ. Về phương diện mạch chẩn có các thư tịch như "Mạch quyết hội biện" của Lý Diệu Chính, "Thẩm thị tôn sinh thư" của Thẩm Kim Ngao, "Y môn pháp luật" của Du Xương, "Mạch yếu đồ chú tường giải" của Hạ Thăng Bình, "Tam chỉ thiên" của Chu Học Đình, "Trọng định chẩn gia chân quyết" của Chu Học Hải, "Chẩn gia sách ẩn" của La Hạo Tập, "Mạch chẩn tam thập nhị biện" của Quán Ngọc Hoàn, v.v., trên phương diện phân loại mạch học, biện thức mạch hình, mạch pháp và chỉ bệnh mỗi loại đều có trình bày rõ ràng, làm cho mạch học không ngừng được bổ sung và hoàn thiện.

Phương pháp chẩn đoán ấn bụng ở đời Thanh cũng có bước phát triển khá nhanh, như Trương Lộ đề xuất dùng ấn chẩn phân biệt tính chất đau, "Phạm là đau, ấn mà đau kịch là huyết thực; ấn mà hết đau là huyết tảo". Trong các tác phẩm của các nhà y học Trình Trọng Linh, Chu Ngọc Hải, Vương Mạnh Anh cũng có nội dung liên quan đến phúc chẩn. Trong "Thông tục thương hàn luận" của Du Căn Sơ chẩn trị thương hàn, có một tiết đơn độc về ấn ngực bụng, trong sách có nói đến: "Ngực bụng là cung thành của ngũ tạng lục phủ, là nơi phát nguồn của âm dương khí

huyết, nếu muốn biết tạng phủ của nó như thế nào, thì ấn sờ ngực bụng, gọi là phúc chẩn...". Nội dung có ấn bụng ngực sườn, ấn huyệt, ấn vùng rốn động khí v.v., làm cho nội dung thiết chẩn không ngừng được bổ sung thêm.

Thiết chẩn ở đời Thanh cũng rất được coi trọng và ứng dụng rộng rãi. "Thương hàn quan thiết tâm pháp", do Thân Đẩu Viên biên soạn, trên cơ bản đã khái quát được thành tựu thiết chẩn đương thời, sau đó trong "Thương hàn thiết giám" của Trương Đăng, "Hoạt nhân tâm pháp" của Lưu Dĩ Nhân đều có thiết chẩn. "Thiết quán" của Vương Văn Diệt, "Thiết giám biện luận" của Lương Ngọc Du v.v. đều có trình bày rõ về thiết chẩn. "Thiết thái thống chí" của Phó Tùng Nguyên phân chia lưỡi ra làm 8 loại theo màu sắc như lưỡi khô trắng, lưỡi trắng nhạt, lưỡi đỏ, lưỡi đỏ thẫm, lưỡi màu tím, lưỡi màu xanh và lưỡi màu đen, nội dung vô cùng phong phú, nhấn mạnh thiết tượng không chỉ có ý nghĩa biện chứng ở bệnh ngoại cảm, đối với biện chứng bệnh tạp nội khoa cũng có ý nghĩa quan trọng như nhau, từ đó thiết chẩn được ứng dụng rộng rãi trong chẩn đoán bệnh thật ở các khoa lâm sàng.

Ngoài ra, "Vọng chẩn tuần kinh" do Uông Hồng đời nhà Thanh biên soạn đã sưu tập các tài liệu có liên quan đến vọng chẩn qua các thời đại, từ những thay đổi khí sắc ở mặt, mắt, miệng, mũi, răng, râu, tóc, bụng lưng, tay chân v.v., phân biệt biểu lý, hàn nhiệt, hư thực, âm dương và tình hình thuận nghịch an nguy của bệnh tật. Trong "Ngoại cảm ôn nhiệt bệnh" của Diệp Thiên Sĩ và "Ôn nhiệt kinh vĩ" của Vương Mạnh Anh v.v. đã tổng kết

được kinh nghiệm quan sát lưỡi niêm răng, xem ban chẩn, bạch ấn v.v. đối với bệnh nhiệt, chứng minh rằng vọng chẩn có ý nghĩa quan trọng đối với chẩn đoán bệnh ôn nhiệt.

Thời kỳ Dân Quốc, có "Thái đồ biện thiết chỉ nam" do Tào Bính Chương biên soạn, trên thì tham khảo "Linh" "Tổ", gần thì học hỏi các y gia, có 122 bức sơ đồ lưỡi màu và 6 sơ đồ lưỡi đen minh họa. "Lâm chứng biện thiết pháp" của Dương Văn Phong luận rõ phương pháp từ hình sắc của rêu lưỡi phân tích hư thực âm dương của bệnh tình và đoán biết bệnh biến của nội tạng, có nhiều tâm đắc cá nhân. "Quốc y thiết chẩn học" của Khâu Tuấn Thanh, luận thiết chẩn có hệ thống hơn so với người xưa. "Mạch học chính nghĩa" của Trương Sơn Tuyết, trình bày rõ ràng về mạch chẩn. Trong thời kỳ này, các tác phẩm mệnh danh là chẩn đoán học trong đó, bao gồm vì chẩn đã bắt đầu xuất hiện, như "Trung Quốc chẩn đoán học cương yếu" của Trương Tấn Thân, "Chẩn đoán học" của Cầu Cổ Sinh, và cả "Chẩn đoán học giảng nghĩa" của Bao Thức Sinh v.v. trong khoảng thời gian gần nửa thế kỷ nay, cục bộ chẩn pháp đã có bước phát triển lớn chưa từng có trước đây; các loại sách chuyên môn luận văn không ngừng xuất hiện, như "Thiết chẩn nghiên cứu" của nhóm Trần Trạch Lâm biên soạn, đã giới thiệu các loại phương pháp nghiên cứu thiết chẩn Đông Tây y kết hợp và sự tiến triển nghiên cứu trong và ngoài nước, có ý nghĩa nhất định đối với sự tìm tòi thay đổi cơ lý của thiết tượng và chỉ đạo biện chứng lâm sàng, là tài liệu tham khảo khá tốt cho việc học tập và nghiên cứu thiết chẩn. "Trung y mạch tượng nghiên cứu" của nhóm Hoàng Thế Lâm biên soạn trình bày đặc trưng,

chủ bệnh, mạch đồ và triển khai nghiên cứu hiện đại các loại mạch tượng.

Tóm lại, các nhà y học các thời đại trong thực tiễn y liệu trường kỳ đã tích lũy được nguồn kinh nghiệm quan sát chẩn đoán bệnh tật vô cùng phong phú, đã kiến lập được hệ thống lý luận chẩn pháp cục bộ tương đối hoàn chỉnh, có tác dụng thúc đẩy và nâng cao trình độ chẩn đoán Đông y. Đồng thời, cùng với từng bước sâu rộng hóa của sự phát triển và nghiên cứu lý luận của y học lâm sàng, đã đưa ra được những yêu cầu mới đối với phương pháp quan sát chẩn bệnh, như là đối với triệu chứng toàn thân và những người bệnh thể chứng không rõ ràng hoặc bệnh đang trong thời kỳ đầu, làm thế nào để phát hiện sớm các triệu chứng cục bộ báo trước và các tiềm chứng cục bộ, hoặc nhờ sự trợ giúp của phương pháp chẩn đoán thực nghiệm hoặc dựa vào các máy móc thiết bị kiểm tra, từ vĩ mô đến vi mô, từ trực tiếp đến gián tiếp, từ định tính đến định lượng, để có thể phát hiện kịp thời những bệnh chứng mà bằng cảm quan của bác sĩ khó có thể phát hiện được, để có được nguồn cung cấp chứng cứ giúp chẩn đoán sớm và điều trị ngay thời kỳ đầu. Đặc biệt là trong nghiên cứu phương pháp kiểm trắc vi chẩn, vận dụng kỹ thuật tạo hình tia hồng ngoại, kỹ thuật quang học màu, điện học, từ học, thanh học và thiết bị y học sinh vật, máy điện toán v.v., tiến hành nghiên cứu nhiều môn học, làm cho chẩn pháp cục bộ được phát triển và nâng cao nhanh chóng. Tất nhiên, kiến lập và vận dụng chỉ tiêu khách quan chẩn pháp cục bộ, không thể thoát khỏi sự chỉ đạo của lý luận Đông y cơ bản, và cả phương pháp cơ bản nhận thức bệnh

tật của Đông y. Chúng tôi tin rằng, thâm nhập nghiên cứu phương pháp kiểm tra chẩn pháp cục bộ, nhất định sẽ thúc đẩy sự phát triển lý luận cơ sở Đông y, tất sẽ có lợi khi quan sát chẩn đoán bệnh lâm sàng, kịp thời phát hiện các chứng tiềm ẩn, tiềm bệnh và triệu chứng báo trước, từ đó sẽ có lợi cho việc nâng cao trình độ biện bệnh, biện chứng của Đông y. Đồng thời, chẩn pháp cục bộ cũng sẽ cùng với sự phát triển của y học lâm sàng và nghiên cứu thực nghiệm, không ngừng được phong phú thêm.

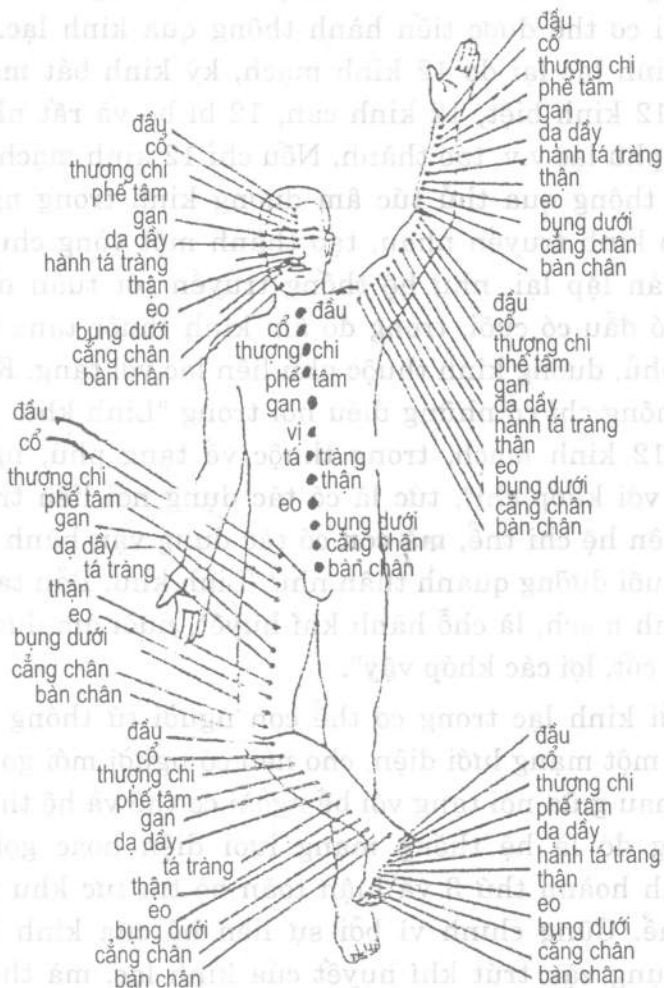II. NGUYÊN LÝ CỦA PHƯƠNG PHÁP CHẨN ĐOÁN CỤC BỘ.

1. Lấy biểu để biết lý, xét ngoại để biết nội: Xét ngoại để biết nội là một loại phương pháp nhận thức thông qua quan sát những biểu tượng bên ngoài của sự vật để suy đoán phân tích những thay đổi bên trong của nó. Đối với chẩn pháp cục bộ mà nói, chữ "nội" trong xét ngoại để biết nội là chỉ các cơ quan tạng phủ, tứ chi bách hài ở bên trong cơ thể; chữ "ngoại" là chỉ hiện tượng bề ngoài của cơ thể bao gồm toàn bộ tín tức thu được thông qua vọng chẩn, thiết chẩn v.v. Đông y học cho rằng, con người là một chỉnh thể hữu cơ, không chỉ có quan hệ mật thiết với thế giới tự nhiên, mà còn có quan hệ mật thiết giữa các tổ chức cơ quan bề ngoài cơ thể với với tạng phủ bên trong cơ thể, giữa cục bộ với toàn thân. Loại quan hệ chỉnh thể này của cơ thể con người, là lấy ngũ tạng làm trung tâm, thông qua tác dụng của kinh lạc mà thực hiện các mối quan hệ đó. Tạng phủ tuy ở bên trong, nhưng những thay đổi sinh lý và bệnh lý của nó, tất nhiên sẽ phản ứng ra trên các tổ chức cơ quan bên ngoài cơ thể, trong đó đã bao gồm các

triệu chứng trên các phương diện tổ chức hình thể, thần sắc, hình thái, vận động v.v. trên ngũ quan cửu khiếu. Thầy thuốc thông qua phương pháp kiểm tra sức khỏe quan sát thấy rõ và sờ, ấn v.v. để nắm vững thêm, đồng thời vận dụng lý luận Đông y, phân tích tổng hợp, thì có thể suy đoán được bệnh biến của tạng phủ trong cơ thể. Vì vậy "Đan Khê tâm pháp" đã chỉ rõ: "Người muốn biết bên trong của người bệnh, thì phải xem bên ngoài của họ, người biết chẩn đoán bên ngoài, thì sẽ biết được bên trong. Người nắm bắt được các vấn đề bên trong tất hình dung được các triệu chứng bên ngoài". Chứng minh rằng nguyên lý cơ bản của chẩn pháp cục bộ là "xem ngoài biết trong", và như "Tố vấn. Âm dương ứng tượng đại luận" là "lấy tôi biết anh".

2. *Thân hình ngũ tạng luận, lý luận thu nhỏ và lý luận toàn bộ tin tức sinh vật*: "Tố vấn. Điều kinh luận" nói: "Tâm tàng thần, phế tàng khí, can tàng huyết, tỳ tàng phách, thận tàng chí, mà thành hình. Ý chí thông, nối liền cốt tủy mà thành hình ngũ tạng". Đoạn kinh văn này chứng minh mỗi bộ phận và tổ chức đều có biểu hiện khí huyết của ngũ tạng lục phủ tưới nhuận và chi phối chức năng của nó, cho nên thẩm sát sự thay đổi trên các khu vực nhỏ hẹp như mặt, cổ tay, lưỡi, tai v.v. của cơ thể, đều có thể đoán biết được trạng thái sinh lý, bệnh lý của ngũ tạng lục phủ toàn thân, đây chính là quan điểm "Thân hình ngũ tạng luận". Theo Đông y học, cơ thể con người là một chỉnh thể hữu cơ, cục bộ và chỉnh thể là thống nhất biện chứng, sự thay đổi sinh lý, bệnh lý trong mỗi khu vực cục bộ của cơ thể, đều ẩn chứa tin tức chỉnh thể của ngũ

tạng lục phủ, khí huyết âm dương trong toàn thân, tức là mỗi một bộ phận cục bộ đều có đặc trưng của hình ảnh thu nhỏ toàn thân, như là hình ảnh thu nhỏ của toàn thân ở đầu, mặt, lưỡi, phần tai, cổ tay, da, thân người, cạnh xương bàn tay thứ 2, bàn chân v.v., đây chính là "lý luận hình ảnh thu nhỏ". Mà học thuyết toàn bộ tin tức sinh vật chính là kết quả của sự gọi mở của những vấn đề trình bày và phân tích có liên quan trong Nội kinh đã được trình bày ở trên, rồi thông qua quá trình nghiên cứu về hình thái cơ thể sinh vật mà có. Học thuyết này cho rằng, cơ thể sinh vật (bao gồm cơ thể con người), mỗi một bộ phận tương đối độc lập, nhưng về mặt mô thức và chỉnh thể cấu thành trên phương diện hóa học giống nhau, là một chỉnh thể thu nhỏ có tỷ lệ. Đồng thời, mỗi sự liên kết với nhau giữa hai bộ phận tương đối độc lập, phản ứng hóa học tạo thành của 2 đoạn đầu ấy có trình độ cao nhất (2 cực) giống nhau, luôn ở vị trí cách xa nhau nhất, từ đó 2 cực đối lập luôn luôn liên hệ với nhau (như sơ đồ 01). Lý luận trình bày trên đây chứng minh rằng, những tin tức được phản ánh ra, từ mỗi một cục bộ của cơ thể, đều bao hàm tin tức chỉnh thể của toàn thân, từ đó có thể suy biết bệnh biến chỉnh thể. Cũng chính là điều ta muốn nói, chẩn pháp cục bộ có giá trị "nhìn mầm biết cây". Do đó không ít các "thần y" trong lâm sàng, khi lâm chứng không hỏi bệnh sử, không ngửi mùi vị mà chỉ nhìn mặt, hoặc mắt, hoặc tai, hoặc chỉ bắt mạch, hoặc chỉ ấn bụng của bệnh nhân đã có thể đoán ra bệnh tật bên trong của người bệnh. Cho nên chẩn pháp cục bộ là sự kéo dài, tinh tế và thâm nhập của Đông y tứ chẩn.



H.0-1. Khái quát luật toàn bộ tin tức huyết vị

3. Học thuyết mạng lưới điện và luận bình hoành thứ 3:

Chúng ta đã biết, mỗi liên hệ giữa nội tạng cơ thể và bề ngoài cơ thể được tiến hành thông qua kinh lạc. Hệ thống kinh lạc lại do 12 kinh mạch, kỳ kinh bát mạch, 15 lạc, 12 kinh biệt, 12 kinh cân, 12 bì bộ và rất nhiều tôn lạc, phủ lạc v.v. tạo thành. Nếu chỉ 12 kinh mạch nối liền thì thông qua thủ túc âm dương kinh trong ngoài mà theo kinh truyền nhau, tạo thành một vòng chu kỳ tuần hoàn lặp lại, như hệ thống truyền rót tuần hoàn không có đầu có cuối, trong đó âm kinh thuộc tạng liên lạc với phủ, dương kinh thuộc phủ liên lạc với tạng. Kinh mạch không chỉ có những điều nói trong "Linh khu. Hải luận": "12 kinh mạch, trong thuộc về tạng phủ, ngoài liên lạc với khớp chi", tức là có tác dụng nối liền trong ngoài, liên hệ chi thể, mà còn có tác dụng vận hành khí huyết, nuôi dưỡng quanh thân như "Linh khu. Bản tạng" nói: "Kinh mạch, là chỗ hành khí huyết, nuôi âm dương, nhu gân cốt, lợi các khớp vậy".

Do bởi kinh lạc trong cơ thể con người tứ thông bát đạt như một mạng lưới điện, cho nên có người mới gọi sự thông nhau giữa nội tạng với bề ngoài cơ thể và hệ thống tác dụng đó là hệ thống mạng lưới điện hoặc gọi là luận bình hoành thứ 3 và luận toàn bộ tin tức khu vực chỉnh thể. Cũng chính vì bởi sự liên hệ của kinh lạc, và tác dụng vận trút khí huyết của kinh lạc, mà thông qua kiểm tra cục bộ trong lâm sàng, ta có thể đoán biết được bệnh biến của kinh lạc và những tạng phủ tương ứng với nó.

III. NGUYÊN TẮC VẬN DỤNG CHẨN PHÁP CỤC BỘ

Chẩn pháp cục bộ chủ yếu dùng phương pháp so sánh, lấy cái bình thường để đoán biết triệu chứng thay đổi, nhận thức các loại triệu chứng bệnh lý. Như lấy những đặc trưng của sắc mặt, thiết tượng, mạch tượng, hình thể và trạng thái tư thế để so sánh với những biểu hiện bệnh biến cá thể; có khi còn lấy biểu hiện lâm sàng cục bộ của các thời kỳ khác nhau trước sau trong quá trình bệnh để so sánh với nhau; hoặc lấy tính chất đặc điểm của biểu hiện toàn thân để so sánh với biểu hiện cục bộ v.v., từ đó tìm ra chứng cứ để chẩn đoán bệnh tật. Nguyên tắc vận dụng lâm sàng của chẩn pháp cục bộ có mấy phương diện dưới đây:

1. *Tích cực tìm các tiềm chứng (chứng tiềm ẩn), dự đoán tương lai bệnh:* Tiềm chứng là bệnh tật còn tiềm ẩn dưới dạng phản ứng trước khi biểu lộ phát tác. Tiềm chứng hoàn toàn ẩn mà không lộ, chẳng qua là mờ mờ không rõ ràng so với hiển chứng mà thôi. Kịp thời phát hiện sớm tiềm chứng là chứng cứ quan trọng để dự đoán, chẩn đoán bệnh tật. Bất kỳ một loại hình thức biểu hiện giai đoạn tiềm chứng của bệnh tật và mức độ ẩn hiện đều không giống nhau, có loại tương đối lộ rõ, có loại thì tương đối mờ mờ, hoặc chỉ thấy 1 - 2 chứng, hoặc các chứng đều có, chỉ là mức độ tương đối nhẹ mà thôi, khi hiển lộ đầy đủ thì bệnh đã xuất hiện. Vì vậy, tiềm chứng và hiển chứng là hai giai đoạn của toàn bộ quá trình bệnh, chẳng qua chỉ khác biệt về mức độ ẩn hiện, nặng nhẹ mà thôi. Tiềm chứng và triệu chứng báo trước chẳng những có thể xuất hiện ở giai đoạn bệnh bắt đầu nảy mầm, mà còn biểu lộ ở giai đoạn bệnh

chuyển hóa nghiêm trọng và cả trước khi có các chứng kèm theo, phát hiện kịp thời sớm các tiềm chứng và triệu chứng báo trước, là nắm được tin tức bệnh lý ngay thời kỳ đầu, chẩn đoán sớm là con đường quan trọng để điều trị được ngay thời kỳ đầu. Cũng là mấu chốt để trình độ chẩn đoán Đông y có nâng cao được hay không. Ngoài ra, chúng ta cần biết rằng, cái gọi là tin tức "toàn diện", "chỉnh thể" cũng là từ tổng hợp các tin tức cục bộ mà thành, tuyệt nhiên không phải chỉ là một tin tức hoàn chỉnh của trên, dưới, trong, ngoài. Vì vậy, tích cực phát hiện tiềm chứng, tìm tòi tiềm chứng, cũng cần phải tổng hợp tin tức các bộ phận toàn thân, không chỉ giới hạn ở một bộ phận nào đó để chẩn đoán thời kỳ đầu và phục vụ điều trị thời kỳ đầu. Bệnh tật trong quá trình phát triển từ nhẹ đến nặng, từ ngoài vào trong, triệu chứng biểu hiện bên ngoài của nó có một quá trình từ cục bộ đến toàn thân, từ tiềm chứng, triệu chứng báo trước đến hiển chứng. Vì vậy, tích cực tìm tòi phát hiện tiềm chứng, triệu chứng báo trước, sẽ có lợi cho dự đoán tương lai của bệnh.

"Thiên kim yếu phương chẩn hậu" nói: "Người muốn xét bệnh, trước hết phải quan sát nguồn của nó, triệu chứng bệnh cơ của nó; ngũ tạng chưa hư, lục phủ chưa kiệt, huyết mạch chưa loạn, tinh thần chưa tán, thì phục thuốc tất sống. Nếu bệnh đã thành, vẫn có thể khỏi được. Nhưng nếu thể bệnh đã quá, thì mệnh sẽ khó toàn". "Lần đầu tìm thầy chưa thành bệnh, lần nữa tìm thầy đã muốn thành bệnh, lần sau tìm thầy đã thành bệnh. Nếu không để tâm chú ý, lẫn lộn mọi việc, thì bệnh đã khó cứu rồi". Chứng minh rằng Đông y học xưa nay rất chú trọng vấn đề phát

hiện sớm, chẩn đoán sớm và điều trị sớm đối với bệnh tật. Thế nhưng, làm thế nào để phát hiện được sớm? Chính là phải vận dụng biện pháp vọng, thiết, ấn chẩn v.v. nắm vững tình hình toàn diện cơ thể, phát hiện sớm tín hiệu bệnh tật.

2. *Coi trọng tính thống nhất của cục bộ với chỉnh thể, trong với ngoài:* Tạng phủ, kinh lạc, hình thể, ngũ quan, lấy ngũ tạng làm trung tâm tạo thành một chỉnh thể hữu cơ. Bệnh ở tạng phủ, khí huyết trong cơ thể có thể phản ánh ở các tổ chức cơ quan bên ngoài cơ thể; bệnh của cục bộ, lại có thể dẫn đến rối loạn chức năng tạng phủ và khí huyết, từ đó sản sinh ra các loại triệu chứng và thể chứng. Như trên đây đã nói qua, chẩn pháp cục bộ rất coi trọng vấn đề tìm hiểu tỉ mỉ các loại triệu chứng biểu hiện ở bên ngoài; đồng thời lấy đó để suy đoán bệnh biến của tạng phủ và khí huyết. Căn cứ theo lý luận của học thuyết Tạng tượng, giữa ngũ tạng với gân, mạch, cơ, lông, tóc, xương và cả với mắt, lưỡi, miệng, mũi, tai, nhị âm (bộ phận sinh dục và hậu môn) có một mối quan hệ đối ứng nhất định. Các triệu chứng khác thường của hình thể quan khiếu, có thể biểu thị bệnh biến của tạng phủ tương ứng, như phổi khai khiếu ở mũi, khi mũi tắc chảy nước mắt, đa số là phế khí không thông; thận khai khiếu ở tai, nếu ù tai lâu ngày, đa số là thận hư; gan chủ về gân, hoạt động của gân không bình thường, đa số có liên quan đến bệnh gan; tỳ chủ về cơ bắp, cơ bắp héo gầy, mềm yếu kém sức, đa số là liên quan đến bệnh ở tỳ... Căn cứ theo các y tịch ghi lại và nghiên cứu hiện đại (như lý luận toàn bộ tín tức sinh vật) đã phát hiện, bất kỳ một cục bộ nào trên cơ thể con người, đều bao

hàm tin tức chỉnh thể về sinh lý và bệnh lý. Như lưỡi là mầm của tim; lại là triệu chứng bên ngoài của tỳ vị, lưỡi cũng có mối liên hệ mật thiết với các tạng phủ khác, những thay đổi của lưỡi có thể phản ánh tình hình thịnh suy của khí huyết tạng phủ, sự tiến thoái của tà khí và sự tồn vong của vị khí; tình khí của ngũ tạng lục phủ đều dồn lên ở mắt, căn cứ vào những thay đổi khác thường của 2 mắt, có thể kiểm tra được bệnh biến của toàn thân và tạng phủ v.v. Vì vậy, khi vận dụng phương pháp chẩn đoán cục bộ của Đông y, cần phải chú trọng tính thống nhất của cục bộ với chỉnh thể, trong với ngoài.

3. *Chú trọng tính chất chung và vận dụng tổng hợp*: Cái gọi là tính chất chung là mỗi một triệu chứng, thể chứng nào đó bất luận là xuất hiện trong loại vi chẩn nào cũng đều có ý nghĩa lâm sàng như nhau. Theo như nhìn khí sắc mà nói, mối quan hệ tương ứng giữa ngũ sắc với ngũ tạng thì xanh là gan, đỏ thẫm là tim, trắng là phổi, vàng là tỳ, đen là thận; ngũ sắc chủ về bệnh là, màu xanh chủ hàn, thống (đau), khí trệ, huyết ứ và kinh phong, màu đỏ chủ nhiệt, màu vàng chủ tỳ hư, chủ thấp; màu trắng chủ hư, chủ hàn, màu đen chủ về thận hư, thủy ảm, ứ huyết và hàn chứng; phàm khí sắc sáng nhuận mà hàm súc, là tình khí của tạng phủ chưa suy, phàm khí sắc khô khan, tối tăm, hoặc tươi đẹp quá mức bạo lộ, là tình khí tạng phủ đã suy v.v., điều này về ý nghĩa lâm sàng trong chẩn pháp khi diện chẩn, mục chẩn, giáp chẩn v.v. đều giống nhau. Ngoài ra những thay đổi trong các phương pháp chẩn đoán vi tuần hoàn ở lưỡi, miệng, môi, móng tay, mắt, da cũng có ý nghĩa lâm sàng như nhau v.v. Vì vậy, khi chúng ta vận

dụng chẩn pháp cục bộ trong lâm sàng cần phải chú ý những tính chất chung này.

Ngoài ra, do bởi kinh lạc cơ thể là một hệ thống mạng lưới, ngũ tạng lục phủ trong cơ thể thông qua mối liên hệ của kinh lạc mà nối liền với nhau, ảnh hưởng lẫn nhau. Do đó, khi mỗi một tạng, mỗi một phủ phát sinh bệnh biến, hoàn toàn không chỉ phản ứng ở cơ quan tương ứng của nó, mà sẽ phản ứng ra trên bề ngoài cơ thể, mà còn phản ứng lên các tổ chức cơ quan khác. Nếu người bệnh bị khối u ở đường tiêu hóa, thì sẽ có sự thay đổi ở các bộ phận như tai, ngực, xung quanh kiết đột, bụng, lưng, eo, xương bả vai, kết mạc mắt, niêm mạc môi dưới, móng tay v.v.; người bị nội thương thì sẽ có sự thay đổi ở kết mạc mắt, tai, mũi, lưỡi, móng tay v.v. vì vậy, lâm sàng cần phải tiến hành phân tích tổng hợp nhiều triệu chứng hoặc thể chứng, mới có đủ nhận thức rõ ràng về bản chất của bệnh tật. Có khi chỉ đơn thuần dựa vào tài liệu bệnh tình có được từ một loại chẩn pháp, rất khó đưa ra những phán đoán chính xác, nhất là khi gặp bệnh tình tương đối phức tạp, vận dụng tổng hợp các loại chẩn pháp, tìm hiểu toàn diện bệnh tình, bỏ cái giả lấy cái thật, có ý nghĩa vô cùng quan trọng. Tất nhiên, trong quá trình kiểm tra bệnh tật khác nhau, căn cứ vào mối liên hệ tương ứng giữa các tổ chức cơ quan bên ngoài cơ thể với tạng phủ bên trong cơ thể và kinh nghiệm kiểm tra lâm sàng, khi vận dụng tổng hợp nhiều loại chẩn pháp cũng có sự khác nhau nặng về một phía.

Có một điểm cần phải chú ý là, kiểm tra bệnh tình của Đông y, chủ yếu dựa vào cơ quan cảm giác của thầy thuốc

trực tiếp cảm nhận. Nếu vận dụng hợp chẩn, có thể tìm hiểu mọi thay đổi về thần, sắc, hình thái trên toàn thân và cục bộ của người bệnh; vận dụng thiết chẩn, có thể kiểm tra nắm được mạch tượng, nóng lạnh trơn ráp của chi thể, ngực, bụng, eo, lưng và các bộ vị khác của bệnh nhân xem có thể chứng bệnh lý hay không. Vọng chẩn và thiết chẩn là hai phương pháp thu tập tư liệu bệnh tình khác nhau, giữa 2 loại xưa nay cách tiến hành tìm hiểu bệnh tình, không có cùng một mặt với nhau đối với bệnh nhân, nên không thể thay thế vị trí cho nhau được. Vì vậy, phương pháp kiểm tra của vọng chẩn và thiết chẩn, cần phải vận dụng toàn diện nhiều góc độ, nhiều tầng lớp, mới có thể thu thập được tư liệu bệnh tình tương đối hoàn chỉnh, để cung cấp chứng cứ đầy đủ cho biện bệnh, biện chứng.

4. *Coi trọng việc kiểm tra động thái đối với bệnh tật:* Sự phát sinh, phát triển thay đổi của bệnh tật, là một quá trình động. Do đó, những triệu chứng, thể chứng của bệnh nhân cũng không ngừng biến đổi theo nó. Cục bộ chẩn pháp cần coi trọng dùng phương pháp quan sát động thái, thông qua sự so sánh trước và sau, quan sát mọi thay đổi triệu chứng và thể chứng cục bộ của bệnh nhân, từ đó tìm hiểu được xu thế phát triển và dự báo diễn biến phát triển của bệnh tật. Nếu thiết tượng của người bị bệnh ngoại cảm ôn nhiệt, rêu lưỡi từ trắng mỏng chuyển thành vàng táo, lưỡi từ hồng nhạt biến thành đỏ thẫm, thậm chí tím thẫm, đều biểu thị nhiệt tà từng bước thâm nhập, chính khí tổn thương; nếu người bệnh sốt cao, đột nhiên xuất hiện triệu chứng sắc mặt trắng nhợt, tay chân lạnh ra mồ hôi, mạch yếu muốn tuyệt, đều biểu thị tà nhiệt thương chính, dương

khí bạo thoát. Trong thực tiễn lâm sàng trên khối lượng lớn đã chứng minh, thông qua quan sát động thái, có thể phát hiện kịp thời những thay đổi của bệnh tật, cung cấp những chứng cứ đáng tin cậy trong việc cứu trị cho bệnh nhân.

5. *Coi trọng sự ảnh hưởng khác nhau của môi trường tự nhiên và cá thể:* Con người sống trong môi trường tự nhiên, luôn bị sự ảnh hưởng của môi trường bên ngoài. Cơ thể không ngừng tự động điều tiết để thích ứng với tự nhiên, duy trì sự cân bằng với môi trường xung quanh, những hiện tượng hoạt động chức năng và biểu hiện bên ngoài của khí huyết tạng phủ, cũng theo đó mà xuất hiện những biến động tương ứng. Những thay đổi khí hậu của 4 mùa, sự chuyển đổi luân phiên của trời đất, âm dương, ngày đêm, thì mạch tượng, sắc mặt, con người cũng theo đó mà xuất hiện thay đổi; sự khác nhau giữa các miền đất, tuổi tác, giới tính, và những khác nhau về thiên chức bẩm sinh, cũng tạo nên những khác biệt cá thể. Do đó, Đông y học rất coi trọng và chú ý đến sự ảnh hưởng sản sinh ra giữa các cá thể do các nhân tố tự nhiên gây ra. Khi vận dụng cục bộ phải giỏi về kết hợp sự khác biệt cá thể bệnh nhân và môi trường bên ngoài lúc đó, nắm vững một cách linh hoạt tiêu chuẩn "thường", lấy thường để suy biến, biện nhận chính xác ý nghĩa chẩn đoán của các loại triệu chứng. Nếu nhìn nhận với thái độ cô lập, cứng nhắc với bất kỳ triệu chứng khác thường nào, tất sẽ lẫn lộn giới hạn giữa bình thường và khác thường, dẫn đến sai lầm trong biện bệnh, biện chứng.

6. *Chú ý mối quan hệ giữa vọng chẩn cục bộ với tướng thuật:* Ở các nước phương Đông thông qua phương pháp quan sát diện mạo, ngũ quan, cốt cách, thể thái, khí sắc, vân tay và vân lòng bàn tay của con người để suy đoán thể chất, trí lực của họ và dự đoán, chẩn đoán thời gian phát sinh của bệnh tật, bộ vị phát bệnh, bệnh trình, dự báo diễn biến và phát triển của bệnh tật v.v., đã có lịch sử lâu đời mấy nghìn năm. Do bởi sự khác nhau về thiên chất bẩm sinh, con người ta khi sinh ra đã tồn tại sự khác biệt về phương diện ngoại mạo, tính tình, thể chất, trí lực v.v., dưới sự ảnh hưởng của môi trường trong quá trình trưởng thành, lại phát sinh thêm một bước thay đổi tương ứng. Vì vậy, căn cứ vào thần, sắc, hình, thái, ngũ quan, cốt cách, vân tay v.v. để suy đoán những thay đổi về trạng thái tâm lý, khỏe yếu của thể chất, trí tuệ cao thấp, dự báo sự phát sinh của bệnh tật, phát triển và sự chuyển hồi của bệnh, và cả sinh dục, tuổi thọ v.v. là một phương pháp có quy luật khoa học. Loại phương pháp này dùng trong lâm sàng thì gọi là vọng chẩn, dùng trong tướng pháp thì gọi là tướng thuật. Theo thống kê các tư liệu có liên quan, trong tướng thuật có 30% có liên can đến nội dung vọng chẩn của Đông y, có khoảng 30% liên quan đến nội dung phương diện tâm lý học, còn lại là những kết luận được dắt dẫn ra từ 2 phương diện này, hoặc có liên quan đến những nội dung hết sức hoang đường. Do bởi tướng thuật là phương pháp mà thầy tướng dùng để suy đoán lành dữ, phúc họa, giàu nghèo, quý tộc, phẩm đức, tính cách của người ta, vì thế, khi nói đến tướng thuật mọi người thường nghĩ đến thuyết mê tín và duy tâm. Trên thực tế, tướng thuật không

phải hoàn toàn là thứ cặn bã, mà cũng có tinh hoa của khoa học, nội dung chẩn pháp trong tướng thuật tổng kết bao hàm rất nhiều kinh nghiệm thực tiễn lâu đời, là một trong những nội dung quan trọng của chẩn pháp cục bộ. Điều này không những đã ghi rõ ràng tường tận trong các thư tịch y học cổ đại, mà còn dần dần được chú trọng hơn trong y học hiện đại. Trên rất nhiều phương diện, chẩn pháp của tướng thuật và phương pháp vọng chẩn đều giống nhau, thậm chí có rất nhiều điểm chẩn pháp của tướng thuật đã được xác nhận là phù hợp thực tế lâm sàng hơn. Điển hình nhất là cách nhìn của tướng thuật có liên quan đến mối quan hệ giữa nhân trung và hệ thống sinh dục. Tướng thuật nói: "Độ rộng hẹp của nhân trung có thể đoán biết được con cái nhiều ít". Trải qua nghiên cứu lâm sàng đã chứng thực: Nhân trung của nữ giới ngắn, cổ tử cung ngắn; nhân trung dài nhỏ, cổ tử cung hẹp dài, mà còn khó thụ thai; nhân trung bằng đầy là tử cung kiểu ấu trĩ, thường thấy tính dục bị hạ thấp, dễ phát sinh băng huyết, sảy thai, nam giới thì đa số thấy bị bệnh ẩn tinh hoàn; nhân trung trên hẹp dưới rộng, tử cung nghiêng về phía sau, thường thấy đến kinh đau bụng, khó thụ thai; nhân trung trên rộng dưới hẹp, tử cung nghiêng về phía trước; nhân trung lệch sang bên trái, tử cung nghiêng sang bên trái; nhân trung lệch sang phải, tử cung thiên về bên phải; nhân trung mềm nhão biến đổi dài ra, nữ đa số thấy sa tử cung, nam giới đa số bao âm kinh quá dài. Vì vậy, đối với tướng thuật chúng ta tiến hành nghiên cứu trên cơ sở loại bỏ chỗ mê tín của nó, vứt bỏ những thứ cặn bã, tiến hành thâm nhập nghiên cứu và hấp thu cái tinh hoa của nó,

không ngừng tìm tòi, để làm cho nội dung của chẩn pháp cục bộ ngày càng phong phú. Tóm lại, khi chúng ta chẩn đoán bệnh tật nên ứng dụng chẩn pháp cục bộ trong lâm sàng, cần phát huy những đặc điểm, sở trường nhất định của Đông y chẩn bệnh đối với các triệu chứng, cần phân tích triệu chứng vi mô cục bộ trong tư duy vĩ mô, phân tích hệ thống và nhận thức rõ ràng, ngoài ra còn cần phải bổ sung cho những điểm thiếu hụt của Đông y trong dĩ vãng đã không đủ chứng minh thông qua phân tích tổng hợp cục bộ và triệu chứng vi mô để suy biết bệnh biến của các tạng phủ trong cơ thể, dùng cục bộ, tài liệu vi mô để phục vụ cho biện bệnh, biện chứng của Đông y. Đây cũng là một trong những nguyên tắc mà chúng tôi biên soạn cuốn sách này.

IV. TÍNH ƯU VIỆT CỦA CHẨN PHÁP CỤC BỘ

1. *Không gây vết thương*: Loại hình chẩn pháp của Đông y học rất nhiều, nhưng đa số không dựa vào bất kỳ máy móc thiết bị nào, chỉ trong phạm vi liên quan đến các cơ quan cảm giác như mắt, tay, miệng v.v., trực tiếp thu lượm tin tức, và tức khắc vận dụng tư duy lô gích tiến hành phân tích tổng hợp, đưa ra phán đoán kịp thời. Quá trình kiểm tra ngắn, không có tác dụng phụ, dễ phối hợp giữa thầy thuốc và bệnh nhân. Ngày nay tuy đã có nhiều phát minh chế tạo các thiết bị kiểm tra khoa học như máy đo mạch, máy chẩn lưỡi, kỹ thuật hình hồng ngoại, sai sắc kế, máy thu tin tức phần tai v.v. đã giúp cho công tác chẩn đoán của Đông y nhưng vẫn duy trì được tính ưu việt không gây vết thương của chẩn pháp cục bộ.

2. *Phát hiện tiềm chứng, dự đoán tương lai bệnh:* Nội dung đã trình bày ở các phần trước.

3. *Thuận tiện giản đơn, chẩn đoán chính xác:* Cục bộ chẩn pháp chủ yếu là thông qua vọng chẩn và thiết chẩn (bắt mạch và tiếp xúc sờ nắn v.v.), bộ phận chẩn pháp phụ thêm là vấn chẩn và văn chẩn (hỏi, ngửi) để chẩn đoán bệnh tật, khi sử dụng lâm sàng đơn giản, thuận tiện. Như vọng chẩn là thông qua quan sát bằng mắt đối với khí sắc, hình thái của bệnh nhân, nhìn qua đã hiểu, dễ nắm bắt, dễ học, dễ hiểu. Hơn nữa, chẩn pháp cục bộ đã có lịch sử lâu đời, kinh nghiệm phong phú và hiệu quả chính xác, điều này đã được thể hiện đầy đủ trong quá trình phát triển mấy nghìn năm qua, những đại biểu nổi bật nhất trong quá trình lịch sử là Biển Thước, Hoa Đà, Trương Cơ, Hải Thượng Lân Ông v.v. Từ đó đến nay, qua kết quả nghiên cứu lâm sàng đã xác nhận tính chính xác của chẩn pháp cục bộ.

V. NỘI DUNG CỤC BỘ CHẨN PHÁP

Khi thảo luận về khái niệm chẩn pháp cục bộ ở đoạn văn đầu đã nói qua. Phạm là những tin tức có được thông qua phương pháp quan sát hoặc kiểm tra bất kỳ một bộ phận, cơ quan, tổ chức, thành phần nào của cơ thể để chẩn đoán bệnh tật đều thuộc về phạm vi chẩn pháp cục bộ. Nội dung của chẩn pháp cục bộ ngoài 34 loại chẩn pháp đã trình bày trong sách như phần đầu mặt, phần thân, phần tứ chi, phần da, phần nhị âm và mạch chẩn, du huyệt chẩn ra, còn có một số chẩn pháp do bởi nội dung hơi ít,

hoặc nghiên cứu chưa đủ chiều sâu, chưa thể thảo luận thành một môn riêng được, nay trình bày giản lược nội dung như sau:

1. *Phương pháp chẩn đoán mạch lạc ngư tế*: Ngư tế là chỗ cơ bắp đầy gồ lên của ngón tay cái, thuộc thủ thái âm phế kinh, trong xoa bóp cho trẻ em, thì thuộc tý vị. Nhìn mạch lạc ngư tế, lộ mà dễ thấy, tương đối thuận tiện. Nguyên lý và bắt mạch của nó giống như nguyên lý độc thủ cổ tay. Bởi vì khí huyết trong mạch lạc, lấy tý vị làm nguồn hóa, vị khí lên đến thủ thái âm, mới có thể phân bố toàn thân, cho nên, chẩn mạch lạc ngư tế có thể lấy triệu chứng vị khí. "Linh khu. Kinh mạch" chỉ rõ: "Phàm chẩn mạch lạc, mạch màu xanh tất hàn mà đau, đỏ thẫm tất có nhiệt. Hàn ở trong vị hàn khí đến ngư tế, tất lạc của ngư tế đa số xanh; nếu xanh mà ngắn nhỏ, là thiếu khí; nhiệt trong dạ dày, nhiệt khí đến ngư tế, tất lạc ngư tế đỏ thẫm; nếu nổi lộ đen, là tê lâu ngày; nếu có đỏ có đen có xanh, là hàn nhiệt khí". "Vọng mạch tôn kinh lạc mạch vọng pháp đề cương" lại chỉ rõ, người mạch ngư tế đen, có thể là bệnh hủi. "Tứ chẩn quyết vị chẩn huyết mạch" tổng kết nói: "Đa xích đa nhiệt (đỏ), đa thanh đa thống (xanh), đa hắc cửu tế (lâu), xích hắc thanh sắc, đa kiến hàn nhiệt".

2. *Phương pháp chẩn mắt cá*: Tức là chẩn đoán lạc mạch (tĩnh mạch ẩn lớn) trên mắt cá chân. Lạc mạch ta thấy trên mắt cá chân thuộc túc thái âm tý kinh, tý là gốc của hậu thiên, cho nên quan sát lạc mạch trên mắt cá chân, có thể đoán và dự báo diễn biến và phát triển của bệnh tật. Trong lâm sàng phạm là mạch lạc trên mắt cá đầy đặn có

thể thấy ở chỗ ấn trong mắt cá 5 tắc mà tốc độ khá nhanh là bình thường. Lạc mạch trên mắt cá quá đầy đặn, thậm chí trương cong gồ lên là có bệnh. Nếu tĩnh mạch hạ chi cong gập trương lên, tĩnh mạch xương hông là hình thành tắc huyết, tử cung có thai, có khối u ở khoang chậu v.v.; lạc mạch trên mắt cá đầy mà quá chậm, không đến được chỗ ấn trong mắt cá 5 tắc, mà dùng ngón tay búng vào tĩnh mạch cũng không cải thiện được gì là nguy chứng; lạc mạch trên mắt cá thấp lõm, máu đi lại không đầy là triệu chứng báo trước tử vong, có thể thấy ở người bị choáng, sốc.

3. *Phương pháp chẩn đoán kinh lạc*: Là phương pháp quan sát mọi thay đổi của kinh lạc và các huyết vị trên kinh lạc để chẩn đoán bệnh tật. Khi ứng dụng chẩn đoán kinh lạc trong lâm sàng, nên kết hợp triệu chứng bệnh của vị trí kinh lạc tuần hành, triệu chứng bệnh của kinh lạc tạng phủ và triệu chứng bệnh kinh cân để tiến hành biện chứng. Ngô Cương vận dụng máy trắc định kinh lạc trong lâm sàng để tiến hành thực nghiệm, có được điện lượng thông bình quân của 12 kinh huyết như thái uyên, hợp cốc, thần môn, uyển cốt, đại lăng, dương trì, thái bạch, xung dương, thái khê, kinh cốt, thái xung v.v., dùng giá trị bình quân của nó để làm trị số lượng thông điện bình thường. Nếu chỉ số đồng kinh của nó thấp hơn 15 - 20 so với chỉ số thường, là biểu hiện suy giảm chức năng (hư tượng), nếu thấp hơn dưới 20 - 40, biểu hiện là bệnh tật đang tồn tại; nếu chỉ số cao hơn thường từ 20 - 40 trở lên là thực tượng, chỉ số hai bên sai lệch quá lớn là mất cân bằng, dùng máy trắc định kinh lạc để trắc định nguyên huyết trên 100

bệnh nhân viêm gan do truyền nhiễm, phát hiện tỷ kinh thay đổi nhiều nhất (78%), thứ đến là bằng quang kinh (64%); mà trong 80 người bình thường, người tỷ kinh có thay đổi chỉ 7,5%, người bằng quang kinh có thay đổi chiếm 3,7%. Do đó, sự thay đổi (tăng cao) của tỷ kinh và bằng quang kinh, có giá trị nhất định đối với công tác chẩn đoán bệnh viêm gan do truyền nhiễm, dùng phương pháp đi, ấn kinh lạc để kiểm tra đối với 110 bệnh nhân dạ dày mạn tính và 60 người khỏe mạnh không có bệnh sử dạ dày để tìm phản ứng thay đổi khác thường ở túc thái dương bằng quang kinh trên du huyết lưng, đã chứng thực bởi du huyết là nơi kinh khí tạng phủ vận chú, bên cạnh du huyết ở đốt sống ngực số 9 - 12, can, đâm, tỷ, vị của bệnh dạ dày mạn tính quả có tồn tại vật dạng dây hoặc dạng kết đốt, mà ở người không bị bệnh dạ dày thì không có phản ứng thay đổi.

4. *Phương pháp chẩn giác hơi*: Dùng phương pháp giác hơi để thử nghiệm kích thích vi huyết, làm sưng tấy tăng sinh và làm tế bào trong da trở nên xốp và rụng ra, sau khi trải qua giác hơi kiểm tra, ghi số tế bào bạch cầu, đặc biệt là tế bào một nhân tăng nhiều, có thể chẩn đoán bệnh như viêm màng tim do phong thấp nhiệt và những nhân tố gây nên tái xốp màng trong mạch máu v.v. Doanh Đỗ Nhược ở thành phố Hồ Hòa Hạo Đặc của Trung Quốc, dùng phương pháp này để chẩn đoán bệnh sốt phát ban, trong dấu ấn giác hơi có những vết xuất huyết màu tím trùng lặp lên nhau là dương tính, vết xuất huyết tím ít là dương tính yếu, không có âm tính. Phương pháp này còn có thể chẩn đoán trước thời kỳ phát triển của các bệnh có

sự thay đổi ở mao mạch như lên sỏi, phong chấn (bệnh mê đay), tình hồng nhiệt v.v.

5. *Phương pháp chẩn đoán bằng máu:* Máu của người bình thường có màu đỏ, máu màu đỏ nhạt biểu thị huyết sắc tố trong máu của cơ thể thấp hơn tiêu chuẩn bình thường, đã phát sinh hiện tượng thiếu máu. Máu có màu đỏ sẫm, biểu thị cơ thể đang ở trạng thái thiếu dưỡng khí; máu màu tím sẫm, biểu thị cơ thể bị phế thũng khí nặng độ, bệnh tim do phế hoặc bệnh tim bẩm sinh; máu có màu đỏ anh đào, biểu thị cơ thể có xảy ra ngộ độc khí than; máu có màu tím đen hoặc màu đen nâu xơ cọ, biểu thị cơ thể bị chứng cam tím do đường ruột, hoặc xảy ra ngộ độc axit nitoric.

6. *Chẩn bệnh bằng nhóm máu:* Nhóm máu là một trong những trạng thái có tính di truyền ổn định nhất, khả năng miễn dịch của người ta cũng chịu sự ảnh hưởng của nhân tố di truyền. Trong thực tiễn lâm sàng đã chứng minh, người không cùng nhóm máu, tỷ lệ phát sinh của các loại bệnh tật cũng khác nhau.

1. Người có nhóm máu A bình thường khó sinh bệnh, nhưng lại có duyên với các chứng như u thịt, ung thư thực quản, ung thư dạ dày, ung thư lưỡi v.v., nhất là ung thư dạ dày, theo báo cáo nghiên cứu trong và ngoài nước cho rằng, nhóm máu A có tỉ lệ mắc bệnh cao hơn các nhóm máu khác 25%, mà đa số bệnh phát sinh ở phần hốc lõm dạ dày. Người có nhóm máu A còn dễ bị mắc bệnh mạch máu tim và thiên đầu thống.

2. Người có nhóm máu O hơi dễ bị mắc bệnh, nhưng mệnh thọ khá dài. Người nhóm máu O dễ bị bệnh viêm

gan B, thần kinh quá mẫn cảm, chứng ngộ độc có thai, bệnh dung huyết trẻ sơ sinh, viêm loét dạ dày, viêm loét hành tá tràng, ung thư tuyến tiền liệt và ung thư bàng quang v.v.

3. Người có nhóm máu B, hơi ít mắc bệnh viêm gan B, nhưng dễ mắc bệnh lao phổi, rụng tóc, sâu răng, ung thư vú, bệnh máu trắng và ung thư khoang miệng v.v.

4. Người có nhóm máu AB dễ mắc chứng thần kinh phân liệt, bệnh tim do thiếu máu, trong đó tỷ lệ mắc chứng thần kinh phân liệt cao gấp 4 lần so với người có các nhóm máu khác. Nhưng loại người này lại khó bị bệnh lao và có thai thiếu máu.

7. Phương pháp chẩn đoán hình ảnh của Đông y: Chính là cách lợi dụng kỹ thuật chẩn đoán tia X hiện đại, bao gồm chẩn đoán bằng phóng xạ hạt nhân, chẩn đoán bằng máy siêu âm, chẩn đoán bằng chụp cắt lớp vi tính, chẩn đoán bằng chụp ảnh cộng hưởng từ, và chẩn đoán bằng phóng xạ xâm nhập v.v., vận dụng vào lĩnh vực Đông y để tiến hành biện chứng và biện bệnh. Như kết quả chẩn đoán Đông y, chụp X quang và phân tích đối chiếu loại hình bệnh lý của 134 bệnh nhân ung thư phổi giai đoạn giữa và cuối: Ung thư phổi loại khí âm lưỡng hư đa số thuộc ung thư phổi giai đoạn cuối, biểu hiện khi kiểm tra Xquang đa số thấy phổi không trương nở, mà phần lớn có di căn; ung thư phổi loại phế tỳ lưỡng hư đại đa số là viêm phổi do trở tắc là chính, đa số là người ung thư phổi kiểu xung quanh; ung thư phổi kiểu âm hư nội nhiệt, biểu hiện tia X cho thấy phổi không trương nở, và phần lớn đều do

viêm phổi vì tắc trở. Những dẫn chứng trên đây hy vọng có thể thúc đẩy phát triển nhận thức về ung thư phổi giai đoạn giữa và cuối. Trong Đông y hình tượng học, khi cho uống dung dịch Bari chụp X quang đối với 37 trường hợp loại tỳ hư và 36 trường hợp loại can vị bất hòa, kết quả cho thấy người bị bệnh dạ dày đường ruột do khí chất và loại tỳ hư chiếm 81,1%, loại can vị bất hòa chiếm 55,6%; loại tỳ hư dạ dày bị sa thấp chiếm 56,8%, loại can vị bất hòa chiếm 13,9%; dạ dày co bóp và bài thải khoảng không tăng nhanh, phân biệt trong loại tỳ hư chiếm 45,9% và 56,8%, phân biệt trong loại can vị bất hòa chiếm 19,4% và 33,3%; người bị trướng khí kết tràng khi đói bụng, trong loại tỳ hư chiếm 29,7%, trong loại can vị bất hòa chiếm 8,3%. Qua kiểm nghiệm thống kê học, khác biệt các hạng giữa hai nhóm trình bày trên đây đều có ý nghĩa rõ ($P < 0,5$ hoặc $< 0,1$) thông qua triệu chứng đau sườn của 108 bệnh nhân, theo nguyên tắc biện chứng của Đông y học phân làm 2 loại hư và thực, sau đó ứng dụng máy hiện hình siêu âm B để soi gan, lách, túi mật, kết quả phát hiện bệnh đau sườn trong thực chứng đại đa số thuộc về bệnh sỏi mật (91,3%), ung thư gan (100%), gan to đơn thuần (100%), gan sưng mủ (100%), sưng túi mật (100%) v.v. Đau sườn trong hư chứng đại đa số thuộc bệnh gan dạng tràn lan (62,5%), viêm túi mật (70,6%), xơ cứng gan (88,9%), chưa thấy bệnh biến do khí chất (77,8%). Có thể thấy, chẩn đoán hình tượng trong Đông y đã làm cho các bệnh của tạng phủ trong cơ thể mà trước đây không thể quan sát đã biểu lộ ra, có giá trị quan trọng đối với việc nâng cao trình độ chẩn bệnh và biện chứng của Đông y.

VI. Ý NGHĨA CỦA CÔNG TÁC NGHIÊN CỨU CHẨN PHÁP CỤC BỘ

1. Phát hiện sớm các tiềm chứng, triệu chứng báo trước, chứng cục bộ và tiềm bệnh, sẽ giúp ta giải quyết được vấn đề biện chứng của chứng vô chứng trong lâm sàng, có thể dự đoán được tương lai bệnh, có được chẩn đoán sớm, nâng cao trình độ chẩn đoán Đông y.

2. Tiếp tục khai thác kinh nghiệm chẩn bệnh độc đáo và phương pháp chẩn bệnh của các danh lão Đông y, các thầy thuốc dân gian và trong các y tịch cổ đại, tìm tòi chỉ tiêu chẩn đoán giản tiện dễ làm, chính xác có độ tin cậy cao, khá mạnh về tính đặc dị, tiết kiệm kinh tế, không những có thể nâng cao trình độ chẩn đoán lâm sàng của các nhân viên y tế ở cấp cơ sở, mà còn chú trọng nghiên cứu chẩn pháp cục bộ, đưa ra các phương pháp chẩn đoán cục bộ chính xác rõ ràng, có thể nhắc nhở quảng đại nhân viên y tế tránh được những sơ suất tai hại khi chú trọng nhiều vào nội khoa mà không chú trọng quan sát cục bộ, khi chẩn bệnh chuyên khoa lại không biện chứng chẩn đoán theo hệ thống biện chứng, hoàn thiện hệ thống biện chứng của Đông y. Bởi vì có một số thay đổi tính toàn thân và triệu chứng của bệnh chứng hoàn toàn không rõ ràng, chủ yếu chỉ xâm nhập vào cục bộ, cho nên vì chẩn là phương pháp tất yếu không thể thiếu trong lâm sàng.

3. Trong khi nghiên cứu chẩn pháp cục bộ có thể dẫn nhập các sở trường của nhiều môn học như nhan sắc quang học, điện học, từ học, thanh học, di truyền học, tây y học, kỹ thuật hình ảnh hồng ngoại, kỹ thuật vật lý sinh vật,

tướng thuật v.v., để thúc đẩy Đông y phát triển. Còn có thể Tây làm Nam dụng, họ làm ta dùng, lợi dụng kiểm tra dự đoán của chỉ tiêu cục bộ để tiến hành chẩn đoán trong biện chứng biện bệnh, giúp giải quyết có hiệu quả việc khách quan hóa, định lượng hóa, giản tiện hóa của Đông y, có thể nâng cao công suất chẩn đoán, phát triển chẩn đoán học, cũng là một trong những nội dung và tiêu chí quan trọng trong công cuộc hiện đại hóa Đông y.

4. Chứng ung thư là một loại án tử hình của nhân loại, làm sao phát hiện sớm chứng ung thư, điều trị ngay ở thời kỳ đầu, nâng cao tỷ lệ sống cho các bệnh nhân, là một trong những mục tiêu nghiên cứu quan trọng nhất của Đông y học thế giới hiện nay. Trong nghiên cứu chẩn pháp cục bộ, thông qua sự phát hiện một số triệu chứng báo trước, đối với công tác chẩn đoán ung thư và các bệnh nguy nặng cũng có giá trị quan trọng. Nếu da ngứa lạ thường, thường là triệu chứng báo trước của bệnh ung thư. Các nhà khoa học quan sát và phát hiện, da ngứa ngáy thường phát sinh trước khi xuất hiện chứng ung thư, được coi là một loại tín hiệu thời kỳ đầu của chứng ung thư. Nếu bình thường không có bệnh sử về ngứa ngáy, mà đột nhiên phát sinh ngứa ngáy toàn thân dạng ngoan cổ, trên bề mặt da lại không nhìn thấy bất kỳ một thay đổi gì, mà không có liên quan gì đến khí hậu, dùng bất kỳ loại thuốc chống ngứa nào cũng đều vô hiệu, thì cần cảnh giác với khả năng bị ung thư. Mà trên mức độ và bộ phận khác nhau bị ngứa do chứng ung thư gây ra cũng có những điểm khác nhau, như ngứa do bệnh Hà Kiệt Kim gây ra thì có tính liên tục, có lúc còn kèm theo cảm giác nóng bỏng rất trầm trọng;

ngứa do bệnh máu trắng gây ra thì phạm vi tương đối rộng, nhưng không nghiêm trọng đến mức như bệnh Hà Kiệt Kim; có một số chứng ngứa lỗ mũi kịch liệt, duy trì lâu do khối u phần não gây ra; ung thư trực tràng, kết tràng chữ Z thường có biểu hiện ngứa hậu môn; ung thư phổi, ung thư trực quản, ung thư đầu tụy v.v. có thể bị ngứa lan rộng. Ngoài ra, trên bất kỳ một bộ phận nào của cơ thể xuất hiện cục sưng (khối u) vô danh; thường chảy máu cam, cổ họng mất tiếng, lâu ngày không khỏi; thay đổi thói quen đại tiện (số lần, lượng, và tình trạng) hoặc đại tiện có máu; đái ra máu nhưng không đau, lâu ngày không khỏi; ngày càng đau nặng hơn; xuất hiện vật sưng ở trong vú; ăn nuốt khó khăn không rõ nguyên nhân; ho lâu không khỏi, hoặc trong đờm có máu; sau khi tuyệt kinh xuất hiện chảy máu âm đạo; chảy máu âm đạo không có quy luật, lượng kinh và số lần tăng nhiều dần hoặc có mùi thối lạ; cơ thể hao gầy nhanh không rõ nguyên nhân; viêm loét lâu ngày không khỏi đồng thời kèm theo mùi hôi thối khó chịu; khó chịu ở bụng trên và chán ăn uống; nốt ruồi đen to ra nhanh, màu sắc đậm lên hoặc phát sinh đau đớn v.v., cũng đều là tín hiệu nguy hiểm của chứng ung thư. Một khi phát hiện có những tín hiệu này, thì cần kiểm tra kỹ thật tỷ mỉ, hoặc theo dõi quan sát, nâng cao hiệu suất chẩn đoán thời kỳ đầu của chứng ung thư.

5. Ý nghĩa của công tác nghiên cứu chẩn pháp cục bộ không chỉ là phục vụ chẩn đoán thời kỳ đầu, mà còn có thể từ hướng chẩn đoán để phát triển điều trị. Nếu là một bác sĩ hiện đại, trên cơ sở đầu chẩn, nhan diện chẩn, mục chẩn, nhĩ chẩn, ty (mũi) chẩn, nhân trung chẩn, môi

miệng chấn, thiết chấn, phúc chấn, tề (rốn) chấn, eo lưng chấn, cổ gáy chấn, thủ chấn, túc chấn, cổ tay chân mắt cá chấn, cạnh xương bàn tay thứ 2 chấn, toàn bộ tin tức chấn pháp, lồng ngực chấn pháp v.v., đã triển khai nghiên cứu phương pháp châm chích tương ứng như châm đầu, châm mặt, châm mắt, châm tai, châm mũi, châm nhân trung, châm miệng, châm lưỡi, châm bụng, châm rốn, châm da huyết lưng, châm cột sống, châm cổ, châm tay, châm chân, châm cổ tay, châm mắt cá, châm cạnh xương bàn tay thứ 2, luật châm toàn bộ tin tức và phương pháp ấn bóp huyết ngực v.v., và giống như nghiên cứu chấn pháp cục bộ, đã thu được những thành tích rõ ràng, trong lâm sàng vận dụng châm lưỡi trị trúng phong, châm mặt trị sa dạ dày và chứng mất sữa, châm mắt trị đau vai, châm miệng trị chứng tê liệt trẻ em và đau thần kinh tọa, v.v., đều thu được hiệu quả lâm sàng rất tốt.

Chương I

Y TUẾNG HỌC TRONG CHẨN ĐOÁN ĐẦU

Đầu ở vị trí cao nhất của cơ thể, là nơi cao quý nhất của ngũ thể, là trưởng của bách hài. Đầu bao gồm các bộ phận như sọ, tóc, khuôn mặt, lông mày, mắt (hồng mạc), tai, mũi, sơn căn, môi miệng, nhân trung, răng lợi, lưỡi, niêm mạc cằm má, cổ họng v.v., là nơi bộc lộ nhất của cơ thể. Thủ túc tam dương kinh đều tuần hành ở đầu, cho nên đầu mặt còn là nơi tập trung dương khí của cơ thể, và là chỗ hội tụ của kinh khí, gọi là "chư dương chi hội" và "nguyên thần chi phủ". Đầu mặt có ngũ quan, điều khiển nhìn, nghe, nói năng, hô hấp, ăn uống v.v. của con người "Linh khu. Ngũ duyệt ngũ sử" nói rằng: "Mũi là cơ quan của phổi, mắt là cơ quan của gan, môi miệng là cơ quan của lách, lưỡi là cơ quan của tim, tai là cơ quan của thận". Vì vậy, nhìn đầu mặt và những thay đổi trên ngũ quan của nó, có thể đoán biết bệnh biến ở trong cơ thể rất nhạy bén. Như nhìn đầu mặt có thể suy đoán khí chất, tính cách và một số bệnh tính di truyền của con người; trẻ, lông mày có thể phản ánh tình hình suy thịnh của thận khí cơ thể, tướng lông mày còn báo triệu chứng khí chất cơ thể và sự thọ yếu của con người; môi miệng chẩn về triệu chứng bệnh biến của tỳ vị; răng là triệu chứng bề ngoài của thận, lợi là biểu lộ bên ngoài của dạ dày, răng lợi là tấm gương

sáng để nhìn thấy sự thịnh suy của thận khí và sự tồn vong của tân dịch dạ dày; nhân trung là tấm gương ngoài phản ánh hệ thống tiết niệu và hệ thống sinh dục của nam nữ, đồng thời dự báo trước chức năng sinh mệnh cơ thể; mà mắt, hồng mạc, mũi, vành tai, lưỡi v.v. lại là hình ảnh thu nhỏ của ngoại tướng ngũ tạng cơ thể, hay còn gọi là sơ đồ toàn bộ tin tức thu gọn. Cho nên, có thể nói đầu mặt là cánh cửa thú nhất của cơ thể.

Tiết thứ nhất. Phương pháp chẩn đoán đầu.

Thông qua phương pháp quan sát ngoại hình, động thái và triệu chứng tự giác v.v. của đầu, để kiểm tra bệnh biến của tạng phủ như não, thận v.v. và sự thịnh suy của khí huyết, gọi là phương pháp chẩn đoán đầu. Kiểm tra phần đầu là phần việc các nhà y học xưa nay rất coi trọng. Ngay từ thời Tây Chu đã có ghi về "tật thủ". Trong "Nội kinh" đã có ghi rất nhiều các bệnh có liên quan đến đầu như "nặng đầu", "đau đầu" v.v. Trương Trọng Cảnh đời nhà Hán thường căn cứ vào triệu chứng phần đầu để làm chứng cứ chẩn đoán giám biệt bệnh thương hàn, tạp bệnh nội thương, Lý Đông Viên đời nhà Nguyên thì lấy triệu chứng đỉnh đầu để phân biệt ngoại cảm với nội thương, trong "Thập vấn ca" của Trương Cảnh Nhạc đời nhà Minh đề xuất đầu tiên kiểm tra đầu mặt. Vương Thanh Nhiệm đời nhà Thanh đã chỉ rõ "Linh cơ ký ức tại não bất tại tâm", lấy hoạt động tư duy quy về chức năng của não. Những điều trên đây đều chứng minh tính quan trọng của công tác chẩn đoán đầu. Vì vậy, kiểm tra phần đầu không những có

thể tìm hiểu được bệnh biến cục bộ của bản thân phần đầu, còn có thể thăm dò biết những thay đổi bệnh lý về âm dương, hư thực, hàn nhiệt v.v. của tạng phủ và dự báo diễn biến và phát triển của bệnh tình.

[Nguyên lý chẩn đoán]

(1)- Đầu, còn gọi là thủ, là "phủ của tinh minh", là chỗ cao quý nhất của ngũ thể, trưởng của bách hài, trong chứa tủy não, thông nhau với tủy sống. Tàng chứa tinh thận, chủ sinh tủy, tủy thông ở não, "Não như biển như nguồn của tủy". Cho nên đầu có quan hệ mật thiết với não và thận. Sự sinh trưởng và phát dục của xương sọ với tủy não hoàn toàn dựa vào sự nuôi dưỡng bổ sung của thận tinh; nếu thận tinh thiếu hụt, thì có thể dẫn đến trở ngại sinh trưởng và phát dục sọ não.

(1)- 12 kinh mạch và kỳ kinh bát mạch, đều có liên hệ trực tiếp hoặc gián tiếp với bộ đầu. Như thủ túc tam dương kinh mạch trực tiếp tuần hành ở bộ đầu, trong đó thủ dương minh đại tràng kinh, túc dương minh vị kinh, thủ thái dương tiểu tràng kinh tuần hành ở trước đầu, túc thái dương bàng quang kinh tuần hành ở sau đầu, thủ thiếu dương tam tiêu kinh, túc thiếu dương đảm kinh tuần hành ở 2 bên đầu; đốc mạch nhâm mạch của thái dương mạch cũng đều lên đến đầu, cho nên đầu được gọi là "Chư dương chi hội". Ngoài những mạch đó, túc quyết âm can kinh lên hội ở đỉnh đầu, nhâm mạch, xung mạch và một phân nhánh hoặc lạc mạch của âm kinh cũng đi lên ở bộ đầu. Tinh khí của tạng phủ cũng đều lên tôn vinh cho đầu. Cho nên những kinh mạch kể

trên và bệnh biến trong tạng phủ tương ứng của nó đều có thể phản ánh ra trên bộ đầu.

3. Đầu ở vị trí cao nhất của cơ thể, lại có ngũ quan thất khiếu thông nhau, thông với bên ngoài, khi gặp phải sự xâm nhập của ngoại tà sẽ thấy biểu hiện ở đầu. Cho nên vô luận là bệnh biến cục bộ của ngũ quan đầu mặt, hay là bệnh biến tạng phủ tương ứng với ngũ quan, thường dễ dẫn đến bệnh chứng ở bộ đầu.

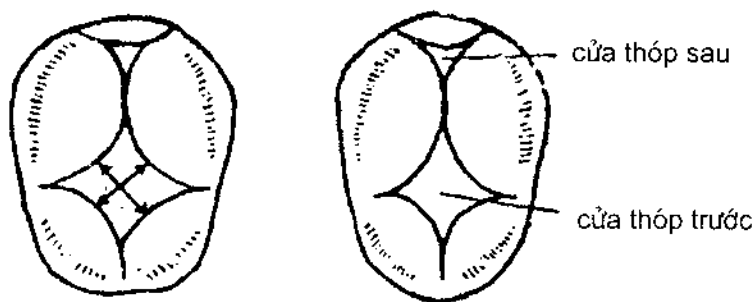
4. Nhìn từ học thuyết tạng phủ, một số chức năng và bệnh biến thuộc về phương diện tâm thần, trên thực chất chính là chỉ chức năng và bệnh của não.

Trong một số sách y học đời nhà Minh, Thanh ở Trung Quốc có ghi chép về chức năng hoạt động của đầu não; "Não là phủ cả nguyên thần, khả năng ghi nhớ của con người, đều ở trong não". Chứng minh hoạt động tinh thần của con người có liên quan tới não. "Y học nguyên thủy" thì nói: "Tai mắt miệng mũi đều tụ ở đầu, cao nhất, rõ nhất, tiện về tiếp vật. Tai mắt miệng mũi sở dĩ dẫn nhập, gần với não nhất, não trước hết cảm thụ hình tượng của tai, mắt, miệng, mũi mà cảm giác chúng, mà ký thác chúng, mà tồn chúng vậy". Cũng chỉ rõ rằng hơn não thông qua cơ quan cảm giác của cơ thể tiếp thu kích thích từ bên ngoài mà sinh ra các hoạt động tinh thần như ý thức, trí nhớ v.v., cho nên người xưa gọi não là "phủ của tinh thần". Do đó, trong lâm sàng thông qua tìm hiểu sự thay đổi của các phương diện trí lực, trí nhớ, tình cảm, tư duy, ý thức v.v., có thể đoán bắt được chức năng của tâm thần và đầu não có bình thường hay không.

[Phương pháp kiểm tra]

Bệnh nhân chọn chỗ ngồi, dưới ánh sáng đầy đủ, thông qua vọng chẩn và vân chẩn để tìm hiểu về ngoại hình của đầu như (to, nhỏ, dị dạng v.v.), động thái (ngửa đầu, cúi đầu, lắc đầu v.v.) và các triệu chứng tự cảm thấy như lạnh đầu, nóng đầu, chóng mặt, đau đầu, căng đầu, nặng đầu, có tiếng vang trong não, tê dại da đầu v.v.

Khi kiểm tra thóp của trẻ con, bác sĩ để 2 bàn tay vào hai thái dương trái phải của trẻ bị kiểm tra, ngón tay cái ấn phần trước trán dùng ngón giữa và ngón trỏ sờ vào cửa thóp, thăm dò cửa thóp to nhỏ, đồng thời tham khảo thời gian ra đời, tính toán sự sinh trưởng và phát dục của xương sọ có bình thường hay không, còn cần phải tìm hiểu cửa thóp có bị nhô cao hoặc lõm xuống hay không. Đối với trẻ chậm đóng cửa thóp, còn cần phải ấn xương đỉnh đầu hoặc xương chẩm, tìm hiểu xương sọ có cảm giác đàn hồi hay không, để phán đoán sự sinh trưởng và phát dục của xương sọ có bị quá chậm hay không (H1-1).



H1-1. Vị trí và trắc lượng của thóp.

Lượng đoán của thóp to nhỏ, thường là kiểm tra thóp trước. Độ to nhỏ của cửa thóp, dùng đường xiên của thóp trước để biểu thị, tức là đo độ dài của trung điểm đường nối liền hai biên, khi ra đời thóp trước có kích thước từ 1,5 x 2cm. Khi ghi nhớ có thể ghi là Ncm x Ncm.

Người bình thường đầu sọ ngay ngắn, các bộ phận xương sọ cân đối, to nhỏ vừa phải, không bị dị dạng. Thóp trước của trẻ em bình thường sau khi ra đời khoảng 12 đến 18 tháng thì khép lại, thóp sau khép kín sau khi ra đời từ 2 đến 4 tháng. Khi cửa thóp chưa khép, cửa thóp và xương sọ bằng phẳng với nhau, ấn vào thóp hơi có cảm giác căng thẳng, khi dùng tay sờ, còn có cảm giác thấy giao động cùng với nhịp đập của mạch, khi trẻ khóc gào, cửa thóp có thể hơi nhô lên.


[Ứng dụng lâm sàng]

1. Sọ đầu to dần lên, khe xương sọ nứt ra, gọi là giải lư (não tích nước bẩm sinh, H1-2), thường kèm theo khuôn mặt tương đối thu nhỏ, đồng tử nhìn xuống, thần tình thờ ơ, trí lực giảm sút, đa số do thận tinh thiếu hụt, thủy dịch đình tụ trong não gây ra.

2. Sọ đầu hơi nhỏ hẹp so với bình thường, phần đỉnh đầu nhọn nhô cao, khe sọ khép lại quá sớm, gọi là đầu nhọn (H1-3), thường kèm theo trí lực giảm sút, đa số do thận tinh thiếu hụt bẩm sinh, sọ não phát dục không tốt gây ra. Cũng có thể do thời gian đã quá dài, sọ não bị tổn thương gây ra.



H1-2. Não tích nước



H1-3. Sọ nhọn

3. Phần trán nhô ra phía trước, hai thái dương nhô ra hai bên, phần đỉnh đầu bằng dẹt mà có hình vuông, gọi là đầu vuông, hay còn gọi là sọ vuông; sọ đầu không cứng, ấn vào như có tính đàn hồi, trẻ nằm ngửa lâu ngày có thể dẫn đến bẹt đầu dị dạng; trẻ thường nằm nghiêng một hướng, sọ đầu có thể có dạng không cân xứng, gọi là đầu lệch dị dạng. 3 loại đầu dị dạng trên đa số do thận tinh thiếu hụt bẩm sinh, hoặc quá trình xương sọ phát dục không tốt do mất điều hòa tỷ lệ gây ra.

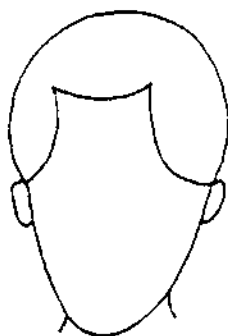
4. Cửa thóp trẻ em đóng sớm, đa số do đầu nhỏ dị dạng; cửa thóp đóng muộn, khe xương sọ không khép kín, thấy nhiều ở trẻ bị giải lư hoặc xương sọ sinh trưởng phát dục chậm (bệnh gù lưng). Hai dạng trên đa số do thiếu hụt bẩm sinh, hậu thiên bị tổn thương, xương bị mất nguồn bổ sung dinh dưỡng gây ra, có trường hợp liên quan đến bệnh tà xâm phạm đầu sọ.

5. Cửa thóp của trẻ bị lõm xuống, thấp hơn xương sọ, gọi là thóp hãm, đa số là hư chứng, như thổ tả thương tân dịch, khí huyết bất túc, hoặc tinh khí bất túc bẩm sinh, tủy não mất nguồn bổ sung dinh dưỡng v.v., đều có thể dẫn đến thóp hãm. Người nhẹ phải dùng ngón tay xoa sờ mới có thể cảm nhận được, người bị nặng thì nhìn cũng có thể thấy được.

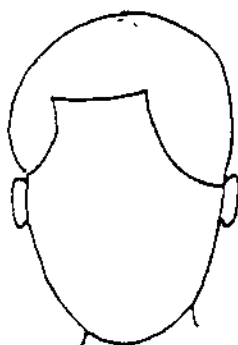
6. Cửa thóp của trẻ nhô cao, sờ vào bề mặt có cảm giác căng thẳng rất rõ ràng, gọi là thóp diên, đa số thuộc thực chứng, phần lớn do ngoại tà xâm nhập như bệnh ôn nhiệt cấp tính hỏa tà thượng công, hoặc phong nhiệt, phong thấp, hoặc thủy đình huyết ú trong sọ v.v. gây ra.

7. Sau khi ngoại thương, phần đầu sưng to cục bộ, là do phần đầu bị ngoại thương, mạch rách máu tràn, tích ú dưới da gây ra. Sờ tay thấy chất cứng là máu ú ít, sờ tay thấy chất mềm, có dao động là máu ú nhiều. Nếu sờ xương sọ bị hãm lõm là bị vỡ xương sọ.


8. Theo một số tạp chí, sọ mặt người có các loại hình đỉnh tròn mặt tròn, tròn mặt elíp, loại đỉnh tròn mặt vuông và loại đỉnh tròn mặt nhọn. Căn cứ vào đó có thể suy đoán khí chất của con người. Người có đầu đỉnh tròn mặt tròn khí chất thật thà phúc hậu, cần cù giỏi giang; đỉnh tròn mặt elíp, cá tính hoạt bát, tinh nhanh giỏi nói, giỏi biện luận; người đầu tròn mặt vuông tính cách đa số ổn định biết kìm chế, tính tình đại khái; người đỉnh đầu tròn mặt nhọn bẩm sinh tính lăm âm mưu, thành phủ khá sâu (H1-4).




đỉnh tròn mặt elip



đỉnh tròn mặt tròn



đỉnh tròn mặt vuông



đỉnh tròn mặt nhọn

Hình 1-4

Trong văn hiến cổ đại Trung Quốc có ghi: Hình đầu mặt có thể suy đoán khí chất và thọ yếu của con người. Như trong "Nội kinh" cho rằng: Người đầu nhỏ mặt dài màu xanh, loại người hình mộc, khí chất có tài, đa nghi, lao tâm thiếu lực, có khả năng về xuân hạ, kém về mùa thu đông; người hình mặt nhọn mà sắc mặt đỏ, thuộc

người hình hỏa, tính lực dồi dào, khí chất hướng ngoại, tư duy nhạy bén, tính nóng, không thọ bạo tử; người mặt tròn đầu to, thuộc loại người hình thổ, ổn định, đôn hậu, cần cù chăm chỉ; nếu mặt vuông sắc trắng, thuộc loại người hình kim, khí chất hướng nội, mắt sáng lẳng đọng, giỏi việc quan hệ, có khả năng về mùa thu đông, kém về xuân hạ; mặt không bằng, sắc đen, đầu to là loại người hình thủy, tàng mà không lộ, tính cách gian xảo, giỏi về thu đông, kém về xuân hạ.

9. Người đầu mặt có dạng trên to dưới nhỏ là hình thang ngược, biểu thị thận tinh đầy đủ, nhưng dễ bị lưu tổn thận âm, bệnh tật về tâm thần bất yên, như chứng uất, không ngủ v.v.; người đầu mặt trên nhỏ dưới to là hình thang thuận, biểu thị tỳ vị kiện vận, nhưng dễ mắc bệnh có tính tỳ vị hư nhược như là tiết tả, kém ăn v.v.; người đầu mặt có dạng 2 đầu nhỏ giữa to rộng, biểu thị phế khí sung túc, nhưng lại dễ mắc bệnh thuộc phế âm bất túc, như ho, đau họng v.v.; người đầu mặt có dạng dài vuông trên dưới bằng nhau, biểu thị tỳ tạng kiện vận, nhưng dễ mắc bệnh thuộc tính tỳ khí hư nhược, như gầy héo v.v.

10. Da đầu mặt nóng đỏ sừng tấy, sắc như bôi son, ấn vào thấy phai màu, kèm theo đau đớn, gọi là bao đầu hỏa đơn, đa số do phong nhiệt hỏa độc thượng công gây ra, dễ bị tà độc nội hãm.

11. Đầu sừng to như cái đấu, mặt mắt sừng đầy, mắt không thể mở, gọi là dịch đầu to, do thời dịch thiên hành, độc hỏa thượng công gây ra.

12. Ghẻ lở da đầu, gọi là ghẻ kiến, đầu giun dữ, ghẻ nóng trẻ em, chuyên phát ở phần đầu to như hạt mợ, liền nhau dăm ba hạt, phá loét chảy mủ, miệng của nó không thu, lâu ngày xuyên rỗng da đầu, dạng giống như giun đất chui lỗ, đa số do thấp nhiệt thành độc, hoặc thử nhiệt gây ra.

13. Mụn lở phần đầu, do vị trí sinh mụn khác nhau nên tên gọi cũng rất nhiều, vô luận là ung nhọt đều phải biện chứng âm dương hư thực của nó, sinh ở gần huyết bách hội thì gọi là nhọt bách hội hoặc tóc ngọc đỉnh, sinh ở phần tiếp của thóp thì gọi là nhọt thấu não, sinh ở gần huyết thượng tinh, thì gọi là nhọt phát đỉnh hoặc là nhọt của đỉnh, sinh ở chính giữa trước trán gọi là nhọt trán, sinh ở huyết vi thượng não hộ xương chẩm thì gọi là nhọt ngọc chẩm, sinh ở huyết phong phủ gọi là não thước v.v., đều do đốc mạch tích nhiệt, hỏa độc ngưng kết mà thành, sinh ở gần điểm thấu não, gần huyết ngũ sở gọi là nhọt cam não, sinh ở 2 góc trán trái phải gọi là nhọt cạnh trán (bàng ngạc ung) đều do bàng quang kinh thấp hỏa uẩn độc mà thành; sinh ở huyết thái dương, gọi là não phát ung, sinh ở góc tóc mai gọi là nhọt mai, sinh ở xương cao sau hai tai gọi là nhọt yếu, nhuệ độc, đều do túc thiếu dương đảm kinh hoặc thủ thiếu dương tam tiêu kinh ngoại cảm phong nhiệt, nội thương thất tình, uất hỏa ngưng kết mà thành.

14. Quyền dương, quyền thư và quyền đình đều sinh ở giữa xương gò má. Ban đầu nhỏ sau to dần như quả lựu, sưng đỏ dễ loét, người bị độc nhẹ gốc cạn, gọi là quyền dương, do phong nhiệt sinh ra, phát sinh ở phần dương.

Nếu màu tím sưng lan rộng mà cứng, khó loét khó khỏi, độc nặng gốc sâu, gọi là quyền thư, do tích nhiệt mà sinh ra, phát ở phần âm; nếu ban đầu như hạt thóc màu vàng mọng nước, sau đó như hạt đậu đỏ, đỉnh lõm cứng, ấn tựa như đầu đinh, gọi là quyền đinh, đa số do vị kinh tích hỏa thành độc mà sinh ra.

15. Sưng đỏ sinh ra ở xương vành má, hình giống đinh sang, 1 hoặc nhiều cái, gọi là phát độc mặt, do dương minh phong nhiệt thượng công mà thành; ban đầu phát màu đỏ to dần như quả lựu sinh ở giữa xương vành má, gọi là mụn má, đa số do vị kinh tích nhiệt mà thành.

16. Ung nhọt sinh ở giữa vành cong môi dưới gọi là tu hổ độc (nhọt râu hổ) tựa như nhọt thì gọi là nhọt cằm, tựa như thư thì gọi là thừa tương thư, nếu gốc sâu hình tựa hạt đậu đỏ, nên trị theo đinh, do ăn nhiều thịt nướng, dẫn đến 2 kinh vị, thận tích nhiệt thượng công nhâm mạch mà thành.

17. Sang tổ yến sinh ở giữa râu cằm dưới, lúc đầu nhỏ như hạt thóc, to thì bằng hạt đậu, màu đỏ, nóng ngứa hơi đau, sau khi phá chảy nước vàng, hình giống sang nước vàng, thấm thành tấm nhưng tích tụ lại như mụn cơm, đa số do tỳ vị thấp nhiệt gây ra.

18. Da đầu rữa nát, ngứa gãi chảy nước, đa số tà thấp nhiệt xâm tập gây ra; da đầu tróc rụng vảy trắng, dạng như trấu cám, rụng rồi lại sinh, gọi là đầu tróc mùn. Đa số do phong nhiệt hóa táo, thấp nhiệt sinh phong, huyết nhiệt hóa táo, độc tà xâm nhiễm gây ra.

19. Đột nhiên sưng ở phần xương quai hàm vành má

trước tai, nếu cơ bắp phù thũng mà không chạm đến xương, gọi là quai bị, là do cảm nhiễm ôn nhiệt độc tà gây ra. Nếu phát thư ở cằm dưới xương gò má, trên xương quai hàm trước tai 1 tấc 3 phân, gọi là phát di, là kinh dương minh nhiệt độc thượng công gây ra.

20. Đầu xiên nghiêng lệch xuống, không có lực đỡ thẳng lên, gọi là khuynh đầu, hệ trung khí hư suy hoặc bề tử thiếu hụt gây ra. Nếu đầu nghiêng kèm theo mặt vàng, thể nhược, khí đoản, thần bì (mệt mỏi) là trung khí hư nhược. Nếu đầu nghiêng kèm theo ù tai, điếc tai, lưng gối đau mỏi, là bề tử thiếu hụt. Ngoài ra, bị thương phần cổ vẫn có thể xuất hiện đầu nghiêng không thẳng được.

21. Đầu ngửa lên không hạ được, trông mắt trợn ngược lên, gọi là đầu ngưỡng, thường thấy ở các bệnh nhân bị uốn ván hoặc trẻ em bị kinh phong cấp.

22. Đầu nghiêng sang một bên, khó quay trở lại, đa số do bị thương, cũng có thể thấy ở người bị u bướu ung nhọt.

23. Lắc đầu không thể tự khống chế được hoặc không tự chủ lắc đầu, gọi là đầu lắc, tục gọi là phong đầu lắc, hay còn gọi là độc đầu dao động, đa số là do bệnh phong hoặc khí huyết hư suy gây ra. Nếu lắc đầu chóng mặt, mặt đỏ miệng đắng, đa số là chứng phong dương thượng nhiều; nếu lắc đầu phát sinh giai đoạn cuối bệnh nhiệt, kèm theo phiền nhiệt đổ mồ hôi trộm, lưỡi đỏ thiếu rêu lưỡi, đa số là hư phong nội động.

24. Nửa bên đầu mặt đổ mồ hôi, một nửa bên không có mồ hôi, đa số là lạc mạch không thông, doanh vệ bất hòa gây ra.

25. Đầu lạnh, tục gọi là não lạnh, tức là não hộ tự nhiên hàn lạnh, thích đội mũ hoặc quấn khăn bịt đầu, không chịu được hàn lạnh. Đa số do quyết âm trúng hàn hoặc đốc mạch hư hàn gây ra. Nếu phần đầu hàn lạnh, đau đỉnh đầu, muốn bịt khăn che áo, sắc mặt xanh xám, tứ chi tê lạnh, là quyết âm trúng hàn; nếu đỉnh đầu hàn lạnh, có thể lạnh đến cột sống lưng, chi lạnh sợ hàn, lưng gối đau mỏi, là đốc mạch hư hàn.

26. Đầu nhiệt, tức là phần đầu phát nhiệt tự nhiên, đầu nóng mặt đỏ, tâm phiền dễ nóng nảy, sườn đau miệng đắng, là can hỏa thượng viêm; nếu nặng hơn nữa là âm tổn đến dương, âm dương lưỡng hư, có thể thấy đầu mặt nóng bừng (chỉ đầu mặt nóng rực, má đỏ tai thẫm), ra mồ hôi, tứ chi bất ôn; nếu đầu nóng má đỏ, họng đau mà phiền, hạ lợi thanh cốc, mạch vi muốn tuyệt là âm thịnh cách dương.

27. Đau đầu, lấy mức độ khởi bệnh nhanh chậm, bệnh trình mà nói, phạm là đau đầu bạo khởi, thể đau kịch liệt, bệnh trình hơi ngắn, đa số thuộc thực chứng, thường do tà trở kinh mạch, kinh khí mất lưu thông gây ra; đầu khi đau khi không, ngấm âm ỉ không hết, triền miên lâu ngày, đa số thấy hư chứng hoặc hư thực lẫn tạp, thường do khí huyết hao hư không thể tôn tưới cho đầu, hoặc lạc mạch ứ trở, hoặc gan dương thượng nhiễu gây ra.

Về tính chất đau đầu mà nói, đau đầu như kim châm, chỗ đau cố định, hoặc đau căng như muốn vỡ, có biểu hiện tiến triển nặng thêm, đa số là do chứng huyết ứ; đau đầu như thít chặt mà trầm trọng là phong thấp; đau đầu khá nặng, đau liên xuống gáy lưng, gặp phong hàn càng nặng

hơn, là phong hàn; đầu đau thích lạnh, mặt đỏ mắt đỏ, là phong nhiệt; đầu đau như thít chặt, nôn mửa chóng mặt, là đờm trọc phạm thượng; đau đầu buồn nôn, khoang đầu nổi cục là tích thực; đầu não đau, lưng gối đau mỏi, là thận hư; đầu đau ngâm lâm râm, chóng mặt mắt đỏ, là huyết hư; đau đầu, sau khi vắt vả càng đau nặng, là khí huyết hư hao; tổ thể huyết hư, có thể do mất máu mà làm cho đầu đau nặng thêm, nếu phụ nữ sau khi hành kinh đau đầu hoặc sau khi mất máu nhiều dưới các tình huống khác mà xuất hiện đau đầu, đều là huyết hư không thể thượng vinh gây nên.

Về vị trí đau đầu mà nói, có thể kết hợp kinh lạc ở bộ vị phần đầu, phân biệt bệnh ở kinh nào. Nếu đau trước trán liên với cung lông mày, là bệnh thuộc kinh dương minh; nếu đau ở gần 1 hoặc 2 bên huyết thái dương, là bệnh thuộc kinh thiếu dương; đau ở phần sau đầu, dưới liên với gáy lưng, là bệnh thuộc kinh thái dương; đau ở đỉnh đầu, hoặc đau liên với mắt, là bệnh thuộc kinh quyết âm, hoặc bệnh do đốc mạch; đau đầu liên với răng, là bệnh thuộc kinh thiếu âm. Ngoài ra, trong lâm sàng thường thấy một loại đau đầu cục bộ thiên về 1 bên, gọi là thiên đầu thống, đa số do can dương quá cao, hoặc ứ huyết trở lạc, hoặc hàn ẩm đình tụ gây ra. Thiên đầu thống thường tương đối kéo dài, không dễ khỏi nhanh được.

Phát sinh đau đầu còn có liên quan đến bệnh tật ở ngũ quan, như xương mũi có thể gây ra đau trước trán hoặc sưng đau phần má mặt, khi cúi đầu thì càng trường đau nặng hơn; người bị cận thị, đọc viết sách lâu ngày gây ra

đau đầu, sưng mắt v.v.; người bị lục phong nội chứng, khi phát tác thường gây ra đau đầu cùng bên; bệnh một bên tai, bệnh đau răng cũng thường gây ra đau đầu cùng bên (thiên đầu thống); ngoài những điều trên, nếu bị thiếu ngủ, mắt căng thẳng quá độ, lo nghĩ nhiều, căng thẳng hoặc không khí ô nhiễm đều là những nguyên nhân có thể dẫn đến đau đầu. Đại đa số là phát tác bỗng nhiên tính chất nhất thời, nói chung có thể hoãn giải.

28. Chóng mặt, là chỉ bệnh nhân tự cảm thấy vật thể xung quanh quay cuồng không ổn định, hoặc giống như khi ngồi xe thuyền chòng chành không ổn định, người bị nhẹ có thể nhắm mắt lại là hết, người bị nặng không thể ngồi yên hoặc đứng vững được. Chóng mặt khỏi bệnh dần dần và bệnh thể khá chậm, đa số thuộc chứng hư. Khởi bệnh nhanh, bệnh tình hơi nặng, phần lớn là thực chứng. Bệnh chóng mặt trong lâm sàng đa số thấy chứng hư.

Người bị chóng mặt sau mỗi lần vất vả mệt nhọc càng nặng hơn, đa số do khí hư, huyết hư hoặc hao tinh; chóng mặt do tức giận, âu sầu mà phát tác hoặc nặng thêm, đa số thấy do can dương quá thịnh; chóng mặt hoa mắt mà kèm theo thấy ù tai như ve kêu, lưng gối đau mỏi, đa số là thận âm hao tổn hư dương thượng nhiều; chóng mặt mắt đỏ, sườn đau dễ nóng tính, đa số là can hỏa thượng viêm; người chóng mặt hoa mắt, sắc mặt không tươi, đa số là khí hư hoặc khí huyết lưỡng hư; người bị chóng mặt mà hôn mê trầm trọng, đa số là đàm trọc thượng nhiều.

Chóng mặt còn có liên quan đến một số bệnh về tai mũi, khi hỏi về bệnh sử, nên điều tra có bị tắc mũi, chảy nước

mũi hoặc chảy mủ đường tai, ấn đau cục bộ hay không v.v. Ngoài những điều nói trên, đói quá, uống rượu, hút thuốc, lên cao hoặc trải qua nguy hiểm, say xe say sóng, và cả bị ngộ độc một số loại dược vật, cũng có thể gây ra chóng mặt.

29. Căng đầu, tục gọi là não trương, tức là tự cảm thấy phần đầu căng ra như muốn nứt. Đa số do can hỏa thượng viêm hoặc thấp trở thanh dương gây nên. Nếu phát bệnh khi bực tức, đầu căng mà đau, choáng váng nóng bức, gân đầu nổi lên, là can hỏa thượng viêm; nếu đầu căng trầm trọng, như có vật thít chặt lấy phần đầu, bụng trương nôn mửa, là thấp trở thanh dương.

30. Nặng đầu, tục gọi là đầu trầm, là chỉ bệnh nhân tự cảm thấy phần đầu nặng nề; nếu đầu nặng mà đau, như có vật thít chặt, trời râm mưa càng nặng thêm, mũi tắc ác phong, là phong thấp thượng trở; nếu phần đầu nặng nề, kèm theo căng đau, mặt đỏ thân nhiệt, tâm phiền não bức, là thấp nhiệt thượng mông; nếu đầu nặng chóng mặt, khoang ngực căng bức, buồn nôn thổ đãi, là thấp trở thanh dương; nếu phần đầu nặng nề, mơ mơ màng màng; sắc mặt không tươi, tinh thần mệt nhọc uể oải, là trung khí bất túc, đầu não thất dưỡng.

31. Û não, còn gọi là đầu hưởng, hoặc đầu não u hưởng, tức là bệnh nhân cảm thấy trong đầu có trạng thái có tiếng u u cộng hưởng. Nếu người bị não u mà chóng mặt, eo lưng gối chân đau mỏi, là bị tủy hư không, đầu não thất sung nếu nặng mà choáng váng thiếu ngủ lảo lộng, tinh thần mệt nhọc nạp kém, là tâm tỳ lưỡng hư, khí huyết không thể thượng vinh thanh khiếu; nếu não ù đầu nặng, như có

vật thít chặt choáng váng buồn nôn, là thấp nhiệt thượng ủng (tắc nghẽn). Nếu não ù, mà mỗi lần bực tức càng nặng hơn, hai sườn trướng đau, lòng bức bối khó chịu, chốc chốc lại than thở, là can khí uất trệ, can hỏa thượng công.

32. Tê dại da đầu, là chỉ da trên phần đầu không biết đau ngứa, mất cảm giác, một dạng trạng thái tê liệt. Nếu da đầu tê dại mà tê là chính, sắc mặt không tươi, chóng mặt tim đập nhanh, là huyết hư da đầu thất dưỡng gây ra; nếu da đầu tê dại, choáng váng chỉ thể mệt mỏi, buồn nôn thổ dữ, là đàm thấp trở lạc.

33. Kiện vong, là một loại biểu hiện suy giảm trí nhớ, là một trong những triệu chứng thường gặp về chứng suy thoái chức năng của não. Người bị nghiêm trọng thì nói năng không biết đầu đuôi, trong nháy mắt đã quên, đa số do thận hao tinh huyết thiếu hụt, không thể nhu dưỡng tủy não, hoặc do ứ huyết trở trệ gây ra; kiện vong mà mất ngủ, lảo động, mạch yếu, đa số thấy ở bệnh nhân tâm huyết hư, tâm âm hư; kiện vong mà kèm theo ít ăn mệt mỏi, bụng trướng tiện lỏng, đa số thuộc tâm tỳ lưỡng hư; kiện vong mà mệt mỏi lơ lửng, khốn quẫn, tiếng đờm khò khè, đa số do đàm thấp nội thịnh gây ra.

34. Dần độn, là chỉ biểu hiện thần tình đờ đẫn, trí năng giảm sút, cũng là triệu chứng thường gặp về suy thoái chức năng của não. Trẻ em dần độn kèm theo phát dục chậm, đa số do thận tinh thiếu hụt bẩm sinh, biểu hiện tình cảm đờ đẫn, động tác chậm chạp, hoặc cứ lảng lạng không nói gì, hoặc cứ lảm rầm một mình, râu lưỡi trắng nhầy, mạch huyền hoạt, đa số do đàm trọc che trùm thanh

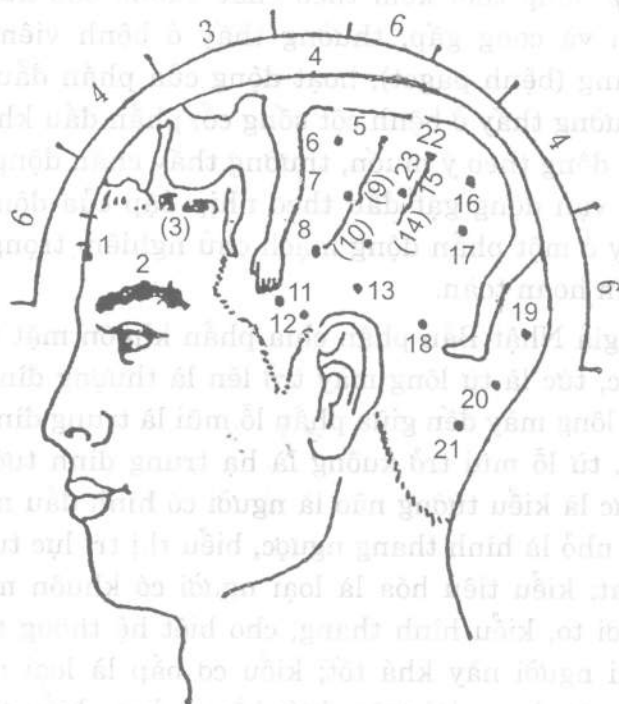
khiếu. Ngoài những điều trên, ứ huyết, tà nhiệt, cũng có thể gây ra sự dờ dẫm khác thường về tinh thần ý thức, hoạt động tư duy, có thể kết hợp nguyên nhân bệnh và triệu chứng kèm theo để biện chứng phân biệt.

[Nghiên cứu hiện đại] Y học hiện đại cho rằng, mức độ to nhỏ của đầu lấy số đo chu vi đầu để định lượng (khi trắc lượng lấy thước dây đặt giữa 2 lông mày vòng quanh đầu đi qua phần nhô cao của xương chẩm), sự thay đổi chu vi đầu qua từng giai đoạn phát dục là: Khi mới ra đời khoảng 34cm, sau khi ra đời nửa năm tăng khoảng 8cm, trong nửa năm sau tăng khoảng 3cm, trong năm thứ 2 tăng khoảng 2cm, trong năm thứ 3 thứ 4 tăng khoảng 1,5cm, từ 4 - 10 tuổi tổng số tăng thêm khoảng 1,5cm, đến năm 18 tuổi có thể đạt đến 53cm trở lên, sau đó không thay đổi nữa. Khe dạng mũi tên và đại bộ phận các khe sọ khác, trong vòng 6 tháng sau khi ra đời đều xương hóa hết, xương hóa quá sớm sẽ ảnh hưởng đến phát dục của não. Sự to nhỏ khác thường hoặc dị dạng của sọ đầu có thể trở thành một số thể chứng điển hình của bệnh tật. Nếu đỉnh sọ nhọn nhô cao thì gọi là sọ nhọn hoặc sọ thấp, thường cùng với khuôn mặt tạo ra tỷ lệ khác thường, đây là do khe hình mũi tên và khe kiểu mào khép lại quá sớm gây ra, thường thấy ở những trường hợp sọ nhọn đồng thời ngón tay, ngón chân bị dị dạng, tức là hội chứng Aperit; hai bên trái phải trước trán nhô ra, đỉnh đầu bằng thấp thành hình vuông, gọi là sọ vuông, thường thấy ở trẻ em bị bệnh gù lưng hoặc bị giang mai bẩm sinh; trán, đỉnh, thái dương và phần chẩm nhô ra bành to thành hình tròn, tĩnh mạch phần cổ tràn đầy, so với phần mặt ở dưới rất nhỏ, gọi là

sọ to, thường kèm theo hai mắt nhìn xuống, biểu hiện tình cảm đặc thù của củng mạc lộ ra ngoài, gọi là hiện tượng lạc nhật, thường thấy ở não tích nước. Sọ biến hình, thấy ở người trung niên, đặc trưng là thấy xương sọ to ra đồng thời kèm theo chất xương của xương dài dày lên và cong gấp, thường thấy ở bệnh viêm xương biến dạng (bệnh paget); hoạt động của phần đầu bị hạn chế, thường thấy ở bệnh cột sống cổ; phần đầu không thể chuyển động theo ý muốn, thường thấy chấn động tê liệt; thường vận động gập đầu theo nhịp đập của động mạch cổ, thấy ở một phần động mạch chủ nghiêm trọng không đóng kín hoàn toàn.

Học giả Nhật Bản phân chia phần khuôn mặt thành 3 khu vực, tức là từ lông mày trở lên là thượng đình tướng não, từ lông mày đến giữa phần lỗ mũi là trung đình tướng hô hấp, từ lỗ mũi trở xuống là hạ trung đình tướng tiêu hóa. Tức là kiểu tướng não là người có hình đầu mặt trên to dưới nhỏ là hình thang ngược, biểu thị trí lực tương đối phát đạt; kiểu tiêu hóa là loại người có khuôn mặt trên nhỏ dưới to, kiểu hình thang, cho biết hệ thống tiêu hóa của loại người này khá tốt; kiểu cơ bắp là loại người có khuôn mặt dạng dài trên dưới bằng nhau, biểu thị năng lực vận động khỏe; (mà loại mặt hai đầu nhỏ giữa rộng to là loại hình hô hấp, biểu thị năng lực hô hấp tốt). Về phương diện dự báo bệnh tật, người loại hình tướng não do tự kìm chế trí mạnh mà quá lạm dụng, cho nên dễ bị suy nhược thần kinh, mất ngủ, đau đầu, và bệnh tinh thần v.v.; người kiểu tiêu hóa thường do ăn quá độ nên dễ bị trướng bụng, ỉa chảy v.v.; người kiểu hô hấp do thể tráng

tích nhiệt nên dễ bị viêm họng, đau họng, viêm khí quản; người kiêu cơ bắp do cơ thể khỏe mạnh mà quá lao lực nên dễ bị viêm các khớp và các bệnh cơ bắp.¹ H1-5 là sơ đồ phân bố huyết vị châm cứu da.



H1-5. Sơ đồ phân bố huyết châm cứu.

1. Tổng cảm; 2. Tư duy; 3. (Hồi phục lời nói); 4. Hồi phục hình ảnh; 5. Hạ bộ; 6. Thư tả; 7. Trung bộ; 8. Thượng bộ; 9. Vận động; 10. Đảo hình ảnh; 11. Ngửi mùi; 12. Lời nói; 13. Thính giác; 14. Đảo lời nói; 15. Cảm giác; 16. Vận bình; 17. Ký ức; 18. Tín hiệu; 19. Thị giác; 20. Bình hoành; 21. Hô tuần; 22. Hạ tiêu; 23. Trung tiêu; 24. Thượng tiêu.

Các nhà y học hiện đại trên cơ sở phương pháp chẩn đầu đã nghiên cứu phát triển rộng rãi châm đầu. Vào năm 1958 lần đầu tiên phát hiện định vị vị trí châm kích chức năng chất màng đại não, xác định điểm kích thích đặc định hình chiếu trên bề mặt da đầu để điều trị bệnh toàn thân. Từ năm 1970 đến nay lại phát hiện vị trí tương đối của khe dạng mào và khe dạng mũi tên, khe chữ λ và vị trí đường chân tóc trên trán có rất nhiều bộ vị có liên quan đến trị bệnh toàn thân, có những điểm kích thích có công hiệu đặc thù. Nếu dùng một đường dây nối liền những điểm kích thích này lại với nhau, liền tạo thành 1 hình cơ thể người thu nhỏ có dạng khe hình mào, khe hình mũi tên và khe hình chữ λ, và một hình người thu nhỏ ở phần tiếp xúc tóc trên trán (H1-5). Ta có thể phân chia da đầu ra thành nhiều khu vực như khu vận động, khu cảm giác, khu khống chế vũ đạo-chấn rung, khu cơ giãn mạch máu (cao huyết áp), khu nghe, khu ngôn ngữ 2, khu ngôn ngữ 3, khu vận dụng, khu tức vận cảm, khu nhìn, khu bình hoành, khu vị, khu can đảm, khu hoang ngực, khu sinh dục và khu ruột v.v., châm kích ở các khu vực khác nhau như trên đây trình bày có thể điều trị bệnh tật của tạng phủ tương ứng và chức năng của nó.

Chương II

Y TƯỚNG HỌC TRONG CHẨN ĐOÁN TÓC

Quan sát những thay đổi về khí sắc, hình thái, thưa dày của tóc có thể chẩn đoán được bệnh tật. Đông y học xưa nay rất coi trọng phương pháp chẩn đoán này. Trong "Nội kinh" sớm đã có mấy chục điểm căn cứ nói về hiện tượng thô mịn, cứng mềm, nhuận giòn của tóc để tiến hành luận thuật chẩn đoán bệnh tật, đã trình bày rất nhiều sự thay đổi trong biểu hiện của tóc đối với sự thịnh suy của thận khí và khí huyết kinh dương minh và quá trình sinh trưởng, phát dục và suy lão của cơ thể con người, cho nên có thuyết "suy lão của người, bắt đầu từ bạc tóc". Sau đó có những tác phẩm như "Chư bệnh nguồn hậu luận" nói về "các triệu chứng bệnh lông tóc", đã nói rõ tương tận về sự sinh trưởng bình thường của tóc hoặc những thay đổi khí sắc của tóc, đều có liên quan đến sự thịnh suy tinh huyết của thận. Ngoài ra trong các thư tịch như "Trung Tạng kinh", "Mạch quyết", "Nho môn sự thân", "Chứng trị chuẩn thẳng", "Y học nhập môn", "Y lâm cải thổ", v.v. đều chú trọng vận dụng chẩn đoán tóc trong chẩn đoán bệnh tật. Những năm gần đây, trong chẩn đoán đầu tóc đã gây hứng thú và quan tâm của không ít học giả trong và ngoài nước. Năm 1978 trên tạp chí "Science" của Mỹ có nói: "Phân tích đầu tóc rất có hy vọng trở thành công cụ bổ sung lý tưởng

cho công tác phân tích huyết thanh và niệu dịch". Do đó đang được tiến hành nghiên cứu thông qua nhiều con đường, dự định coi công tác phân tích đầu tóc sẽ mở ra một lĩnh vực chẩn đoán học mới.

[Nguyên lý chẩn đoán]

1. Tóc là phần dư của huyết, là tinh hoa của thận, quá trình sinh trưởng của tóc có quan hệ đến sự thịnh suy của tinh huyết. Sào Nguyên Phương ở đời nhà Tùy đã nói trong "Chư bệnh nguồn hậu luận. Mao phát bệnh chư hậu" rằng: "Túc thiếu âm thận kinh, thận chủ cốt tủy, tinh hoa của nó ở tóc, nếu khí huyết thịnh, tất thận khí mạnh, thận khí nhược, tất cốt tủy khô kiệt, cho nên tóc trở nên trắng vậy. Kinh huyết của túc thiếu âm, ngoài dưỡng vào tóc, huyết khí thịnh, tóc tất nhuận đen; người bị hư kiệt, tóc không thể tươi, cho nên làm cho tóc vàng". Chứng minh sự sinh trưởng bình thường hoặc sự thay đổi về khí sắc của tóc đều có liên quan đến tinh huyết của thận. Cho nên, quan sát mọi thay đổi của tóc, có thể biết được mức độ thịnh suy của tinh huyết thận.

2. Tỳ là gốc của hậu thiên, tỳ vị là nguồn sinh hóa của khí huyết. Can là tạng tàng huyết, chủ về sơ tiết, tỳ thống lĩnh huyết, sinh trưởng đầu tóc, cần có sự nhu dưỡng của máu, cho nên sự sinh trưởng của tóc có liên quan mật thiết các tạng phủ như can, tỳ vị v.v. Mức độ tươi khô của tóc có thể phản ánh chức năng tạng phủ can tỳ bình thường hay không.

3. Tóc cũng có quan hệ mật thiết với kinh mạch, như túc dương minh vị kinh, túc thái dương bàng quang kinh, thủ

thiếu dương tam tiêu kinh, tức quyết âm can kinh và cả đốc mạch, dương duy mạch, dương khiêu mạch v.v., đều tuần hành ở vị trí cố định trong phần đường chân tóc. Cho nên bệnh tật của tạng phủ nội tạng có thể thông qua kinh mạch của nó mà phản ánh ra trên da đầu hoặc trên tóc ở vị trí tuần hành của nó.

4. Trong quá trình cuộc đời của con người, cùng với những thay đổi thịnh suy của khí huyết tạng phủ, mà có quá trình sinh lý sinh, trưởng, tráng, lão, tóc là tiêu chí phản ánh rõ ràng quá trình này. Như trong "Tố vấn. Thượng cổ thiên chân luận" đã nói: "Nữ giới 7 tuổi, thận khí thịnh, răng cứng tóc dài; 17 tuổi gân cốt cứng, tóc dài cực, cơ thể cường tráng; 47 tuổi mạch dương minh suy, mặt bắt đầu khô, tóc bắt đầu rụng; 57 tuổi, tam dương suy ở trên, mặt đều khô, tóc bắt đầu bạc...". Chứng minh rằng, tình hình thịnh suy của tinh khí thận và khí huyết của kinh dương minh đều có thể phản ánh trên sự thay đổi của tóc.

5. Quá trình sinh trưởng của tóc còn chịu sự ảnh hưởng của các nhân tố như hoạt động tinh thần, tình chí, thịnh suy của âm dương cơ thể, ngoại tà xâm nhập v.v., một số bệnh ngoài da nào đó hoặc sau khi sử dụng một số dược vật nào đó cũng có thể gây ảnh hưởng đến sinh trưởng của tóc, cho nên, quan sát tình hình sinh trưởng của tóc, có thể là một trong những chứng cứ quan trọng cho công tác chẩn bệnh và biện chứng lâm sàng [phương pháp kiểm tra] dưới ánh sáng tự nhiên, quan sát tình hình khí sắc, tươi khô, hình thái và sinh trưởng, rơi rụng v.v. của tóc, hoặc dùng

máy hiển vi điện tử để quan sát kết cấu siêu vi của tóc, hoặc dùng máy hấp thu độ sáng quang phân nguyên tử để kiểm tra nguyên tố vi lượng hàm chứa trong tóc (chỗ tiếp tóc phía sau).

Trong tình trạng bình thường, tóc bắt đầu sinh trưởng trong khoảng thai nhi 4 tháng, đến thai nhi 6 tháng có thể hình thành, kỳ sinh trưởng của nó từ 2 - 6 năm, đạt đến dài nhất là 25 năm. Tốc độ sinh trưởng mỗi ngày khoảng từ 0,3 - 0,4mm. Lúc này đầu tóc khô thô mà màu thâm, mềm mại mà tươi nhuận, gốc có tua da. Thời kỳ ngừng hoạt động của nó là 2 - 3 tháng, lúc này tóc nhỏ mịn mà màu nhạt, cứng thẳng lại khô khan, gốc ngắn mà không có tua da. Người bình thường có khoảng 10 - 12 vạn sợi tóc, cắm vào trong da đầu với một góc xiên từ 40 - 50 độ.

[Vận dụng lâm sàng]

1. Thay đổi khí sắc tóc:

(1) Tóc đen mà nhuận trạch, là biểu hiện thận khí tràn đầy; trung lão niên đầu tóc bạc từng đám hoặc bạc hoàn toàn, tuy là biểu hiện của thận hư huyết suy, nhưng vẫn thuộc hiện tượng suy lão bình thường của sinh lý; thanh thiếu niên tóc bạc hoặc lão niên tóc đen, là do nguyên cơ bẩm sinh khác nhau cũng không nói là bệnh tật; nếu thanh thiếu niên bạc tóc mà kèm theo triệu chứng thận hư, là trạng thái thận khí hư hao, nếu kèm theo triệu chứng tâm hư là lao tâm hao thương âm huyết gây ra; trong thời gian ngắn tóc bị bạc quá nhiều, phiền táo nóng nảy, mặt đỏ miệng đắng, là gan uất hóa nhiệt, kiếp thương

doanh âm, đầu tóc mất tươi; nếu trẻ em khi ra đời đã thấy tóc bạc, có thể thấy ở bệnh bạch tạng, bệnh lang ben và một số chứng tổng hợp có tính di truyền; nếu khi ra đời chưa lâu, tóc khô giòn đoạn và biến trắng, đen trắng xen kẽ, gọi là tóc dạng vòng, là do tư chất bẩm sinh thiếu hụt gây ra. Ngoài ra, tóc bạc còn có thể thấy ở các bệnh như bạch điên, bệnh lang ben loang lổ, ban trọc, và hội chứng Vogt.

(2) Có một số người thuộc hệ da vàng khỏe mạnh mà da lại sáng trắng, tóc cũng có thể hơi có màu vàng nâu, nhưng tóc tươi nhuận mà có quang trạch. Nếu màu tóc vàng khô, dạng như cỏ khô, đa số là thận khí thiếu hụt, tinh huyết hao tổn hoặc bệnh lâu thất dưỡng; người tóc thẳng màu vàng mà khô khan là khí kiệt dịch khô.

(3) Tóc có biểu hiện màu vàng xám hoặc màu trắng xám, thường thấy xuất hiện từng đám màu xám ở phần thái dương, mà ngày càng nhiều ra, gọi là bệnh xám tóc, đa số do thiếu hụt bẩm sinh hoặc hậu thiên thất dưỡng, tinh huyết không thể nuôi tươi cho tóc. Ngoài những điều trên, hiện tượng tóc xám còn có thể do mất điều hòa chức năng tuyến giáp trạng, già sớm, tóc ban trắng tinh lão niên, chứng xơ cứng dạng kết đốt, bệnh bạch điên, ban trọc và hội chứng Chediak - Higa slis v.v.

(4) Người có tóc màu đỏ hoặc màu nâu đỏ, gọi là tóc đỏ, một số ít người da vàng bình thường, tóc của họ có màu nâu đỏ sẫm. Nếu khi bị ngộ độc thạch tín hoặc chì, tóc thường có màu đỏ hoặc màu nâu đỏ.

2. Thay đổi hình thái của tóc

(1) Tóc khô héo, không sáng sủa, dễ đứt gãy và nứt, rối loạn như đồng cỏ ngải, gọi là tóc khô héo, thường do thiếu hụt bẩm sinh, bệnh lâu thất dưỡng, âm hư huyết tảo dẫn đến tóc mất tươi nhuận.

(2) Trẻ em tóc kết như bông lúa, khô vàng không sáng, gọi là tóc dạng bông lúa, thường kèm theo mặt vàng gầy héo, khoang bụng bành trướng, đại tiện lỏng hoặc khô kết, đa số là bệnh cam tích do tỳ vị mất điều hòa.

(3) Đầu tóc thưa thớt vàng héo, lâu ngày không tốt dài ra, gọi là tóc chậm, là một trong năm dạng chậm của trẻ em là do thiếu hụt bẩm sinh, do nhân tố thiên bẩm gây ra.

(4) Tóc thất lại thành bó, xếp ra như bút lông, da đầu chỗ chân tóc sùi lên dạng vẩy cá màu trắng bạc hoặc màu vàng bẩn, gọi là tóc kết bó, thường thấy ở bệnh mùn bạc hoặc mụn nước tràn mỡ và bệnh nấm tóc.

(5) Đầu tóc khô khan trở nên giòn, dễ nứt gãy, nhất là đoạn cuối tóc dài, dễ nứt dọc như tơ, dạng như lông vũ, gọi là tóc giòn chẻ, thấy ở bệnh tóc giòn và bệnh tóc chẻ dọc, ngoài nguyên do bẩm sinh quá chăm ra, thường do âm hư huyết hóa mà thành. Ngoài ra các chứng như nấm đầu, viêm da đầu do tràn mỡ, suy giảm chức năng tuyến giáp trạng, bệnh tiểu đường, bệnh lao thiếu sinh tố A và cả những người bị một số loại khối u nào đó, cũng có thể xuất hiện tóc giòn chẻ.

(6) Tóc khô, tóc trở nên nhỏ sợi, nứt chẻ thành tơ, cong như lưỡi câu, tóc khô kết cong lại thành vòng, gọi là tóc kết. Nếu tóc khô xuất hiện không kết đốt nhỏ gãy ngang, ở

giữa các đốt của nó gần như chưa đứt hẳn thành dạng sợi tơ nhỏ, khi chải dễ gãy đứt, gọi là bệnh tóc giòn kết đốt, 2 loại này thường đồng thời phát sinh, đa số do tỳ vị bất hòa, hậu thiên thất dưỡng gây ra.

(7) Tóc khô to nhỏ không đều, cong xoắn thưa ít, dạng như tràng hạt, dễ đứt gãy, gọi là tóc dạng tràng hạt. Tóc khô mà cong gập, cứng giòn, dễ đứt gãy, gọi là tóc cong gập, 2 loại này đều do thiếu hụt bẩm sinh, tinh huyết hao hư gây ra.

(8) Tóc dễ đứt gãy mà so le không đều hoặc ra khỏi da là đứt, gọi là tóc đứt, ngoài các loại bệnh đã trình bày trên đây có kèm theo bệnh tóc đứt ra, còn có thể thấy ở các loại nấm tóc vàng, nấm trắng và nấm điểm đen v.v.

(9) Theo tổng kết lâm sàng của các bậc tiền bối, tóc bị bạc, vàng hoặc khô khan, khởi đầu từ gốc mà không có hiện tượng đứt tóc, đa số phát sinh từ đỉnh đầu hoặc 2 bên mai, đa số là do gan thận âm hư tinh thiếu; nếu tóc bắt đầu khô, nứt chẻ, dễ đứt, hoặc sinh trưởng chậm từ đoạn ngọn tóc, đa số là khí huyết hư nhược.

(10) Tóc đứng thẳng mà khô gọi là tóc dựng, đa số là do chính khí suy bại gây ra.

3. Trở ngại sinh trưởng tóc

(1) Rất nhiều nguyên nhân gây nên sự trở ngại sinh trưởng của tóc. Có thể do hư tổn khí huyết toàn thân, hoặc cục bộ da đầu có bệnh, cũng có thể do ngoại tà xâm nhập gây nên. Quan sát tình hình sinh trưởng của tóc, cần phải chú ý đến số lượng, vùng phân bố tóc bị rụng và cảm giác cục bộ, quá trình sinh trưởng và rụng xuống của tóc có

quy luật tự thân của nó, người bình thường trung bình mỗi ngày rụng khoảng 20 - 100 sợi tóc, nếu tóc rụng quá nhiều, thì cần phải quan sát tóc rụng có đều hay không. Tóc rụng quá nhiều, chỉ còn lại thưa thưa, gọi là trọc tóc; nếu mới ra đời hoặc ra đời chưa lâu mà tóc bị rụng, có thể thấy ở bệnh trọc bẩm sinh, chứng ít tóc bẩm sinh, chứng tổng hợp già sớm, chứng tổng hợp tóc chẻ kết đốt v.v., thường do bị thiếu hụt bẩm sinh, hoặc kết hôn quá sớm, tinh huyết hư hao gây ra; phàm là do các nhân tố hậu thiên như là bệnh ngoài da, bệnh sốt cấp tính, mất điều hòa nội tiết, ngoại thương v.v. gây ra rụng tóc, gọi là rụng tóc hậu thiên; các vết sẹo trên da làm cho tóc không mọc lại được, gọi là rụng tóc do kết sẹo, thường thấy ở các loại bệnh da đầu, như là viêm mao nang gây trọc tóc, viêm da phần đầu dạng nhô đầu vú v.v.; dùng thuốc thạch tín lâu ngày, bạch huyết đình, các loại dược vật có axít amin gây ra rụng tóc tạm thời, gọi là rụng tóc do dược vật.

(2) Tóc rụng thưa dạng nửa vòng từ phần cằm đến bên thái dương, gọi là trọc vòng, thường thấy ở trẻ em, do phần cằm bị ma sát gây ra; nếu kèm theo đầu to trán vuông, ngực gà lưng rùa, là tỳ thận bất túc.

(3) Nam giới thanh tráng niên có hiện tượng trọc đầu bắt đầu từ 2 bên trán, lan dần lên phía đỉnh đầu, tóc nhỏ bé, mềm mà không sáng sủa, gọi là trọc sớm, là huyết nhiệt sinh phong, phong động tóc rụng mà thành.

(4) Đầu tóc nhờn dầu, như bôi dầu cao, hoặc da đầu có nhiều mụn vẩy, ngứa như sâu bò, lâu dần tóc ở phần trán và đỉnh đầu còn thưa thớt và nhỏ sợi, tóc rụng thành đám,

da đỏ sáng, gọi là phong đầu, tục gọi là quỷ cạo đầu, thường thấy ở nam giới thanh tráng niên, do huyết hư sinh phong, tóc mất nguồn nuôi dưỡng mà thành.

(5) Tóc đột nhiên rụng thành đám mà da đầu phẳng sáng bóng, chỗ khu da đầu bị rụng tóc dao động, tóc khô trên to dưới nhỏ, dễ nhổ ra, thậm chí tóc rụng hết hoàn toàn, rụng cả lông mày, gọi là ban trọc, đa số do huyết hư sinh phong gây nên. Cũng có thể do kích thích thần kinh như lo âu, căng thẳng, dẫn đến khí trệ hỏa uất, huyết nhiệt sinh phong mà thành.

(6) Đầu sinh vảy trắng, bé thì bằng hạt đậu, to thì bằng đồng xu, tục gọi là nấm tiền, còn có tên là phi sang (lở bèo), ngứa mà không đau, lâu ngày lan rộng thành đám, tóc khô rụng, gọi là trọc sang, hay còn gọi là bệnh lở chốc đầu, đa số do vị kinh tích nhiệt sinh phong mà thành, cũng có thể do cái ghẻ gây ra.

(7) Da đầu bị ngứa mà tóc rụng tản mát, dẫn đến tóc bị thưa thớt, dần dần rụng hết, gọi là nấm một tóc, hay còn gọi là tóc một rụng, do thấp nhiệt nội uẩn hoặc huyết hư phong táo gây ra.

(8) Trên da đầu có những ban trọc dạng gần như hình tròn, lâu ngày da đầu có những mảng nhỏ sáng bóng, da lõm vào trong, gọi là tóc rụng giả tính, có thể thấy ở bệnh râu phẳng, bệnh da cứng cục bộ, ban đỏ sọc lở dạng cờ, bệnh viêm mao nang gây trọc tóc, thường do khí huyết ứ trệ, da đầu thất dưỡng gây ra.

(9) Đầu tóc khô héo màu vàng, khô táo dễ đứt, khi chải rụng thành mảng lớn, gọi là rụng tóc do chứng trạng,

thường do bệnh lâu thất dưỡng, sau khi sinh mất máu quá nhiều và một số bệnh sốt cấp tính (như bệnh tinh hồng nhiệt, thương hàn, lên sởi v.v.), thương âm hao huyết, tóc mất nguồn nuôi dưỡng mà thành.

(10) Sau khi bệnh nặng bệnh lâu, tóc rụng còn lại thưa thớt, đa số là khí huyết hư tổn, tóc mất tươi. Nếu tóc bị thưa mà nhỏ mềm, nhất là đỉnh đầu và 2 bên mai, kèm theo thấy chóng mặt, hoa mắt, lưng gối đau mỏi, đa số do tinh huyết hư hao gây ra; nếu tóc rụng kèm theo sợ lạnh, chi lạnh, tính dục giảm sút, đa số thuộc thận dương hư suy; nếu tóc rụng kèm theo sắc mặt sáng trắng, chi thể phù thũng, ăn ít mệt mỏi, sợ lạnh, chi lạnh, đa số do tỳ thận dương suy; nếu tóc rụng kèm theo sắc mặt xám tối, cơ da như dát sừng, lưỡi có ban ú, mạch tế sắc, đa số thuộc chứng ứ huyết trở trệ.

4. Theo kinh nghiệm lâu đời của y học cổ truyền tóc đặc biệt rậm, có độ sáng, là mỡ quá thừa, thấp nhiệt quá thậm, cần xem xét gan mật thấp nhiệt và cả chứng tạng táo; đầu tóc rậm mà nhiều dầu kết hợp có chỗ lở, đa số là HBsAg dương tính; nữ giới đầu tóc sáng lông mày rậm, thậm chí có râu, mạch thực, đa số là bệnh gan, dễ sinh ra gan tích mỡ thành đông; mạch hư, đa số là thận hư, có bệnh về nội tiết; tóc và lông mày rụng nghiêm trọng, người có da trắng là bị ngộ độc mạn tính, bao gồm ngộ độc dược vật như thuốc chống khối u, thuốc chống lao v.v.

5. Ngoài ra còn có thuyết quyết định tử sinh thông qua nhìn tóc thẳng, rụng, ngược, xung khởi, nhuận trạch, khô khan v.v.. Có thể cung cấp để tham khảo. Cho rằng người

tóc thẳng như đay, là tiểu tràng sắp tuyệt; người do khí kiệt mà tóc thẳng khô khan, bất trị, người mặt không sắc máu, tóc rụng hoàn toàn, là chứng huyết cực; người tóc dựng ngược, là chứng chết; người sắc mặt không đổi mà tóc dựng ngược, là chứng động kinh; người tóc xung ngược lên là triệu chứng sắp tuyệt; những người giận mà tóc dựng mào lên, là đại khí nộ thượng; nếu trẻ em cam tích mà tóc loạn linh tinh hoặc tóc kết như bông lúa có thể trị được; người tóc nhuận trạch, khí huyết chưa kiệt, chủ sống; nhưng mồ hôi ra tóc nhuận ướt, thở hổn hển không ngớt, là phổi tuyệt trước, răng và xương khô mà tóc không sáng sủa, xương chết trước, người khô khan khí huyết đã kiệt, chủ chết.

[Nghiên cứu hiện đại] Một số nhà y học cổ truyền sau khi thông qua những điểm trình bày trong các y tịch cổ đại có liên quan đến vấn đề đầu tóc và qua quan sát lâm sàng của cá nhân, đã tổng kết ra đầu tóc có thể hỗ trợ cho công tác chẩn đoán các chứng, như sự đầy vơi của khí huyết, huyết ứ, huyết nhiệt, chứng phong, bệnh điên, đàm thấp, sốt rét, sở thích riêng, chứng táo và phán đoán dự báo diễn biến và phát triển của bệnh tật v.v..

Qua tiến hành quan sát 100 bệnh nhân có đầu tóc khác thường, đã tổng kết phân loại sự khác nhau như tóc vàng, trắng, vàng trắng xen kẽ, vàng đỏ xen kẽ, tóc khô cháy, thưa ít, tóc rụng, ban trọc, trọc đỉnh v.v.. Cho rằng đầu tóc khác thường, tuyệt đại đa số chỉ là một loại triệu chứng, mà không phải là bệnh đơn độc. Theo phân tích của lý luận Đông y, ngoài thận khí bị suy nhược ra thì khí huyết

là bệnh chủ yếu hơn cả. Cũng có người lại cho rằng lông tóc tươi tốt hay tiêu tụy có liên quan mật thiết đến sự thịnh suy của can, thận, xung, nhâm. Hai mạch xung, nhâm dưới thì liên với gan, thận, trên thì lệ thuộc vào vị, tâm, sự sinh trưởng của lông tóc dựa vào nguồn tinh huyết đầy đủ, và 2 mạch xung, nhâm thịnh vượng. Nếu gan thận bị suy hao, tinh huyết hư hụt, mạch xung, nhâm suy, lông tóc mất tươi, tất dễ rụng mà không mọc. Có người cho rằng, thường xuyên xuất huyết tạo ra lông tóc khô khan không tươi, đa số là khí huyết lưỡng hư, phần huyết gây ra. Khí hư không đủ sức thúc đẩy máu lưu thông, tất huyết lưu thông chậm; huyết hao khí trệ, thì mạch đạo mất tươi; khí huyết vận hành không thông lâu ngày, ứ huyết ngưng kết, gây trở ngại mạch đạo, ứ nhiệt nội uẩn, càng hao âm huyết, cho nên thấy mặt vàng thể hư, lông tóc khô khan mất tươi.

Để tìm hiểu mối quan hệ giữa đầu tóc với thận khí, Phụ Tương Kỳ ở Trung Quốc đã dùng kính hiển vi điện tử quan sát tóc của 6 lớp người có độ tuổi khác nhau từ 105 tuổi, 81 tuổi, 70 tuổi, 50 tuổi, 33 tuổi và 22 tuổi, đã phát hiện, bề mặt thân sợi tóc và sự sắp xếp của các lông tơ nhỏ trên da của người 105 tuổi tương đối thoáng lỏng, khoảng cách tách biệt giữa các sợi lông tơ khá lớn, đường viền các lông tơ có dạng nhô lên cùn nhut không đều nhau. Sự sắp xếp các lông tơ và sợi tóc của người già 81 tuổi hơi chặt hơn so với người 105 tuổi, mà khoảng cách các lông tơ nhỏ, tuy rằng đại bộ phận có kết cấu dạng cùn nhut nhô lên, nhưng trong khoảng không gian đó vẫn còn tồn dạng nhọn sắc

nhô lên. Người 70 tuổi, khoảng cách các sợi tóc, lông tơ cũng đại bộ phận là dạng cùn nhụt nhô lên, dạng sắc nhọn nhô lên hầu như khác xa với người 81 tuổi. Lông tóc của người 55 tuổi, khoảng cách sắp xếp tách biệt của các sợi lông tơ và tóc, có người thì thưa, có người thì dày, người thưa gần như không khác với người 33 tuổi và 22 tuổi - mà khoảng cách các lông tơ dạng sắc nhọn nhô lên khá nhiều, loại cùn nhụt nhô lên tương đối ít. Bề mặt sợi tóc của người 33 tuổi, sự sắp xếp của các sợi lông tơ hơi thưa hơn một chút so với người 22 tuổi, khoảng cách giữa các sợi lông tơ hơi xa. Trong 6 lớp người trên thì người 22 tuổi có khoảng cách tách biệt của các lông tơ là ngắn nhất, tuyệt đại bộ phận nhô lên của các viên tách biệt là dạng sắc nhọn, hầu như không thấy dạng cùn nhụt, càng không thấy dạng lông tơ hư hỏng hoặc rơi rụng như người tuổi cao. Kết quả quan sát cho thấy, sự thay đổi đầu tóc đích xác là có liên quan đến tuổi tác, sự sinh trưởng thay đổi của tóc có liên quan mật thiết với sự thịnh suy thận khí của con người.

Nguyên tố vi lượng có quan hệ mật thiết với bệnh tật của nhân loại. Điều đó đã được giới y học trong và ngoài nước coi trọng. Nghiên cứu hiện đại phát hiện, trong tóc có hàm lượng chứa 44 nguyên tố hóa học như kẽm, đồng, chì, cadini, mangan, liti crôm v.v., nồng độ nguyên tố narti trong tóc của người bị sợi biến tính dạng túi gấp 6 lần nồng độ ở người bình thường, nồng độ canxi chỉ là 10% của bình thường; bệnh nhân bị mỡ đường tiêu hóa và sự bài tiết chất dinh dưỡng mất điều hòa, hàm lượng natri trong tóc

giảm xuống rõ rệt, nguyên tố kali trái lại tăng cao, mà hàm lượng nguyên tố natri trong tóc của người bình thường cao gấp 4 - 5 lần nguyên tố kali, bị bệnh trao đổi bẩm sinh tức là người bị bệnh tiểu benze axeton, hàm lượng nguyên tố magiê trong tóc của họ bị giảm xuống, nguyên tố canxi giảm càng rõ rệt hơn. Nguyên tố kẽm có ảnh hưởng rất lớn đến sự phát dục và trí lực đối với thanh thiếu niên, thiếu kẽm sẽ làm cho thanh thiếu niên chậm trưởng thành, tóc rụng nhiều là do thiếu kẽm gây ra. Người bị bệnh tiểu đường ở tuổi ấu niên, hàm lượng crôm trong tóc thấp hơn nồng độ bình thường; loại ngu dốt bẩm sinh, hàm lượng các chất canxi, đồng, mangan trong tóc đều thấp hơn nồng độ bình thường, mà nồng độ kẽm lại tăng cao.

Nguyên tố vi lượng đối với quá trình sinh trưởng, phát dục và suy lão của cơ thể cũng có tác dụng quan trọng. Có người đã tham khảo mối quan hệ tương quan giữa hư chứng của Đông y đối với nguyên tố vi lượng trong tóc của người già sống lâu, dựa theo chức năng tạng phủ và khí hư, âm hư, dương hư phân loại tính toán hàm lượng các nguyên tố vi lượng, có thể thấy rằng tùy theo mức độ tăng nặng hư tổn, hàm lượng selen, niken, mangan, canxi cũng hạ thấp dần, thuận tự thay đổi của nó là: nhóm dương hư > nhóm âm hư > nhóm khí hư, nhóm thiếu hụt < nhóm hư nhược < nhóm hao tổn, xu thế thay đổi loại này với xu thế thay đổi tuổi tác của những nguyên tố này có tính giống nhau với đường cong biểu đồ thận khí của Đông y, biểu thị thay đổi hàm lượng nguyên tố vi lượng canxi,

xtrônti, mǎng gan, có thể phản ánh thay đổi chức năng của bộ phận thận.

Sự thay đổi nguyên tố vi lượng trong tóc có thể phản ánh mối quan hệ giữa chúng và loại của Đông y. Rất nhiều kết quả nghiên cứu cho thấy, hàm lượng các nguyên tố đồng, kẽm, sắt, mǎnggan, crôm trong tóc của người bị chứng dương hư thấp hơn người bị chứng âm hư. Hàm lượng kẽm và tỷ số kẽm/đồng trong tóc của người cao huyết áp bị chứng âm hư dương kháng (cao) thấp hơn rõ rệt so với người không bị chứng âm hư dương kháng. Hàm lượng kẽm, magiê, canxi trong tóc của người bị chất xương tăng sinh bị hạ thấp, mà trong tóc của người bị chất xương tăng sinh loại thậm hư càng hạ thấp rõ rệt hơn; nguyên tố vi lượng như canxi, sắt, mǎnggan, kẽm trong tóc của người bị tắc trở cơ tim hư chứng đều thấp hơn rõ rệt so với nhóm đối chiếu và magiê, photpho trái lại cao hơn nhóm đối chiếu; nguyên tố kẽm, đồng và tỷ số kẽm/đồng trong tóc của bệnh nhân bị cao huyết áp hư chứng và âm dương lưỡng hư đều hạ thấp rõ rệt, mà hàm lượng magiê trái lại tăng cao rất rõ ràng.

Do bởi nguyên tố vi lượng có thể thông qua tác dụng của hệ thống nội tiết, duy trì được tính ổn định của môi trường trong cơ thể, tính ổn định của loại nội môi trường này tương đương với trạng thái sinh lý bình thường mà Đông y gọi là "âm dương bình hoành". Từ đó suy xét đến trạng thái bệnh lý mất điều hòa của âm dương bình hoành thì sẽ có khả năng liên quan đến sự khác thường về hàm lượng của một số nguyên tố vi lượng. Thông qua kết quả trắc

định nguyên tố vi lượng trong tóc của bệnh nhân được chẩn đoán là giáp kháng (tuyến giáp trạng phát triển quá mức bình thường), biện chứng là chứng âm hư nội nhiệt đã cho thấy, sự thay đổi của nguyên tố vi lượng rất rõ ràng, đồng tăng cao rõ rệt, kẽm cũng tăng cao, tỷ số kẽm/đồng rút ngắn rõ rệt. Ngoài những điều đó, nguyên tố không thuộc kim loại như photpho hạ thấp rất rõ. Chứng minh sự thay đổi của nguyên tố vi lượng có quan hệ mật thiết với phân loại của Đông y, cung cấp cho công tác chẩn đoán và trị liệu chứng hư một nội dung mới.

Chương III

Y TUẾNG HỌC TRONG CHẨN ĐOÁN MẶT

Thông qua phương pháp quan sát khí sắc, hình thái của khuôn mặt để chẩn đoán bệnh tật, gọi là nhan diện chẩn pháp. Các nhà y học xưa nay rất coi trọng phần này, rất nhiều nhà y học có trình độ học vấn khá sâu sắc trong việc chẩn đoán bộ mặt, như Biển Thuốc nhìn sắc thái của Tể Hâu, Trọng Cảnh nhìn triệu chứng sắc mặt nghiêm lông mày của Vương Trọng Tuyên v.v., đã thành giai thoại truyền đời mấy nghìn năm nay. Trong các tác phẩm kinh điển Trung y đối với phương pháp chẩn đoán bộ mặt và nhất là luận thuật về chẩn đoán sắc mặt cũng rất nhiều, như trong "Nội kinh" có lý luận "ngũ sinh sắc", "ngũ bệnh sắc", "ngũ tử sắc". Trong "Kim quỹ yếu lược" có nêu ra sắc diện tử đản là "mắt xanh mặt đen", sắc diện hoàng đản là "mặt, mắt đều vàng", sắc diện âm độc là "mặt, mắt xanh", sắc diện hồ hoặc là "bống đỏ, bống đen, bống trắng"; nguyên văn 48 điều trong "Thương hàn luận" nêu ra sắc diện bệnh thái dương là "đỏ thắm viền ven", 211 điều nêu lên sắc diện bệnh dương minh là "diện hợp sắc đỏ" v.v.. Các nhà y học hậu thế đối với trình bày chẩn đoán sắc mặt càng phát huy cao hơn, như trong chương 39 quyển đầu "Vọng chẩn tôn kinh" hầu như đều trình bày về chẩn đoán sắc mặt,

như "ngũ sắc phân ứng ngũ tạng", "ngũ sắc tương ứng", "ngũ sắc chủ bệnh", "bộ sắc chủ bệnh" v.v.. Các nhà y học hiện đại cũng đóng góp những nghiên cứu tinh thâm về chẩn sắc phần mặt, khi chẩn trị bệnh tật trong lâm sàng thường không hỏi, không nghe ngửi, chỉ cần nhìn sắc mặt lập tức có thể biết bệnh ở đâu. Trong chẩn đoán học Tây y, chẩn sắc bộ mặt cũng chiếm địa vị nhất định, như bệnh phế tâm, bệnh lao phổi, xơ cứng gan, thiếu máu v.v., đều có tính đặc thù của sắc mặt và khuôn mặt. Cho nên, phương pháp chẩn đoán nhan diện chiếm vị trí rất quan trọng trong chẩn đoán học, như trong "Chẩn đoán trị liệu học" của Dao Quốc Mỹ có nói: "Sắc là do khí huyết tôn vinh, mặt là nơi khí huyết tụ hội, khí huyết biến ảo, sắc lập tức ứng với nó, sắc biểu hiện rõ nhất ở mặt, cho nên nhìn và chẩn đoán sắc mặt là quan trọng hàng đầu", mà quan sát sắc thái tất phải coi trọng phần mặt.

[Nguyên lý chẩn đoán].

Nhan diện ở vào vị trí quan trọng hàng đầu của toàn thân, là ngoại vinh của khí huyết tạng phủ, lại là nơi kinh mạch tụ hội, "Linh khu. Tà khí tạng phủ bệnh hình thiên" nói rằng: "Đầu mặt và thân hình, thuộc cốt liên gân, đồng huyết hợp khí,... 12 kinh mạch, 365 lạc, huyết khí của nó đều lên ở mặt mà chạy vào không khiếu,... khí của nó là tân dịch, đều hun lên ở mặt". Trong 12 kinh mạch thì thủ thiếu âm tâm kinh, túc dương minh vị kinh, túc thái dương bàng quang kinh, thủ dương minh đại tràng kinh, thủ thái dương tiểu tràng kinh, thủ

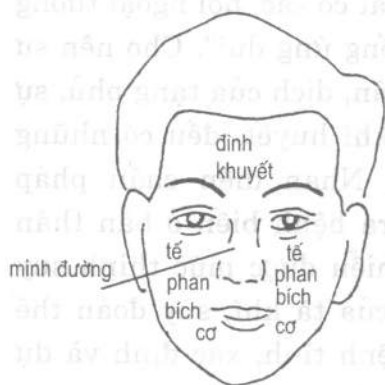thiếu dương tam tiêu kinh, túc thiếu dương đả kinh, trong kỳ kinh bát mạch thì xung, nhâm, đốc mạch, âm, dương khiêu mạch, âm, dương duy mạch v.v. đều khởi ở mắt hoặc tuần hành ở mắt, có quan hệ trực tiếp với phần mắt. Còn các kinh mạch khác cũng đều thông qua nhiều con đường mà tôn vinh cho khuôn mặt, như trong 6 âm kinh, chỉ trừ túc quyết âm can kinh đi thẳng lên đỉnh đầu, còn các âm kinh khác tuy chưa thẳng đến đầu mặt, nhưng lại có tác dụng vào đầu mặt, đó chính là lý do kinh biệt âm kinh và kinh biệt dương kinh "tương hợp" mà nhập vào dương kinh. Mà trong các kinh lạc, khuôn mặt và hai kinh tâm vị là có quan hệ mật thiết nhất. Do chính mạch của tâm kinh trực tiếp lên mặt đến mắt, tìm lại là tạng khí chủ về huyết mạch, cho nên, trong "Tổ vấn. Ngũ tạng sinh thành" nói rằng: "Tâm là hợp mạch vậy, sắc của nó tươi vậy": Chứng minh quan hệ giữa tâm kinh và khí sắc khuôn mặt là rất lớn.

Nhìn lại túc dương minh vị kinh, kinh này tuần hành ở mặt rộng nhất, các du huyết phân bố trên khuôn mặt nhiều nhất, cho nên mối quan hệ giữa khí sắc khuôn mặt với túc dương minh vị kinh cũng lớn nhất, cho nên trong "Tổ vấn. Thượng cổ thiên chân luận" nói: "Mạch dương minh suy... mặt bắt đầu khô" để nhấn mạnh mối quan hệ giữa vị kinh với khuôn mặt.

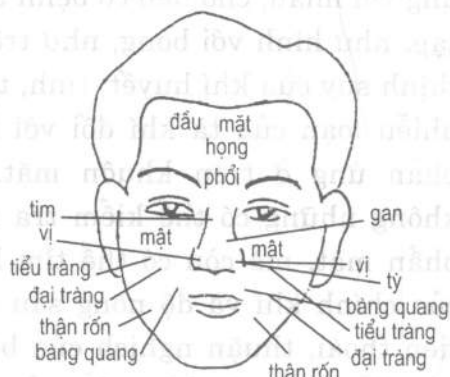Do bởi kinh mạch trên phần mặt rất phong phú, hơn nữa da của phần mặt mỏng mềm, cho nên tình khí của tạng phủ ở cơ thể thông qua vận hóa của khí huyết, từ kinh mạch mà tươi bề ngoài, thông qua khí sắc mà biểu

hiện ở phần mặt. Trong "Vọng chẩn tôn kinh, ngũ sắc tương ứng đề cương" nói: "Ngũ sắc hình ở ngoài, ngũ tạng ứng bên trong, giống như gốc rễ của nó với cây cành vậy. Sắc mạch hình nhục (thịt), không thể không tương ứng với nhau, cho nên có bệnh tất có sắc, nội ngoại tương tập, như hình với bóng, như trống ứng dùi". Cho nên sự thịnh suy của khí huyết, tinh, tân, dịch của tạng phủ, sự nhiễu loạn của tà khí đối với khí huyết, đều có những phản ứng ở trên khuôn mặt. Nhan diện chẩn pháp không những có thể kiểm tra ra bệnh biến ở bản thân phần mặt, mà còn có thể tìm hiểu được mức thịnh suy của chính khí và độ nông sâu của tà khí, suy đoán thể tiến thoái, thuận nghịch của bệnh tình, xác định và dự báo diễn biến và phát triển của nó.

Ngoài ra, sự tương ứng giữa nhan diện với nội tạng cũng là cơ sở quan trọng của nhan diện chẩn pháp. Đông y học cho rằng, cơ thể con người là một chỉnh thể thống nhất trong và ngoài, khí huyết của ngũ tạng lục phủ trong cơ thể thịnh hay suy đều có thể phản ánh lên khuôn mặt, nhan sắc và hình thái của khuôn mặt phản ánh tình trạng nội tạng và toàn thân. Về điều này, trong chương "Linh khu. Ngũ sắc" sớm đã có những ghi chép, có sơ đồ phân bố sắc chẩn bộ mặt, đã xác định vấn đề định vị vọng chẩn bộ mặt, đã nói rằng "Xương minh đường cao lấy khởi, bằng lấy thẳng, ngũ tạng thứ ở trung ương, lục phủ kẹp 2 bên nó, trên đầu mặt ở khuyết đỉnh, vương cung ở hạ cực, ngũ tạng yên ở giữa ngực". Phù hợp với các quy luật nội ngoại tương ứng, thượng hạ tương hậu, tả hữu tương phối, trung dĩ hậu

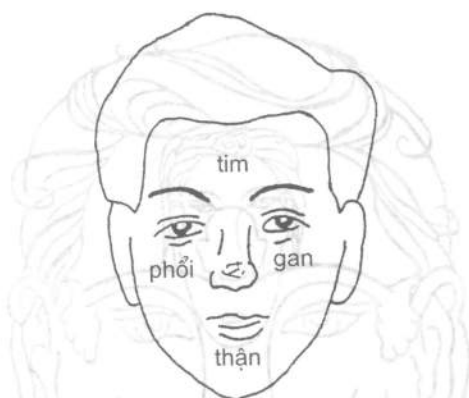

H1-6. Sơ đồ phân tế
mình đường



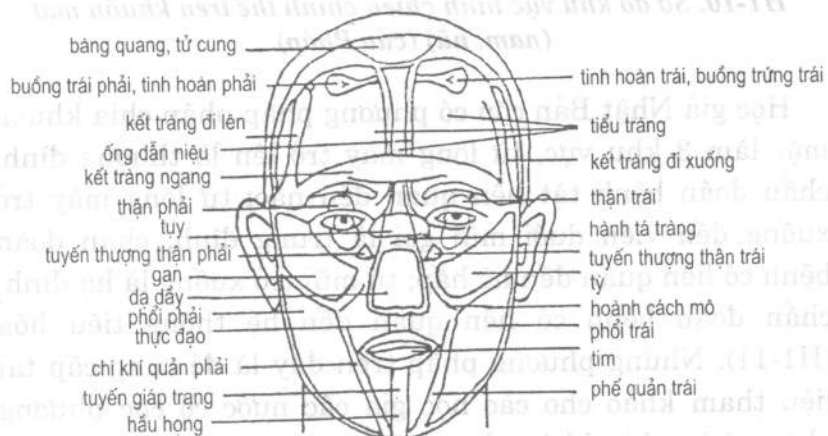
H1-7. Sơ đồ bộ vị phân thuộc sắc chẩn phần mắt.

ứng bệnh biến của tạng phụ tương ứng.




H1-8. Sơ đồ ngũ tạng ở phần mặt.

Các học giả nước ngoài cho rằng, khuôn mặt là hình ảnh thu nhỏ của chỉnh thể, khi tạng phủ có bệnh vị trí tương ứng của nó trên khuôn mặt có thể cung cấp tin tức trong nội tạng (H1-9, 10).

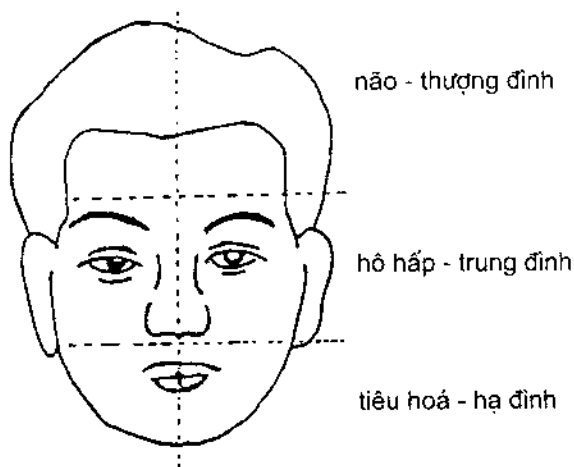


H1-9. Sơ đồ vị trí phân thuộc vọng chẩn bộ mặt (Cô-lôm-bia).



***H1-10. Sơ đồ khu vực hình chiếu chính thể trên khuôn mặt
(nam, nữ) (của Pháp).***

Học giả Nhật Bản còn có phương pháp phân chia khuôn mặt làm 3 khu vực, từ lông mày trở lên là thượng đình, chẩn đoán bệnh tật liên quan đến não; từ lông mày trở xuống đến viền dưới mũi gọi là trung đình, chẩn đoán bệnh có liên quan đến hô hấp; từ mũi trở xuống là hạ đình, chẩn đoán bệnh có liên quan đến hệ thống tiêu hóa (H1-11). Những phương pháp trên đây là để cung cấp tài liệu tham khảo cho các học giả các nước có các phương pháp phân chia khác nhau đối với vị trí phân thuộc của khuôn mặt.



H1-11. Sơ đồ 3 khu mặt.

[Phương pháp kiểm tra]

Đối với kiểm tra khuôn mặt, có thể vận dụng phương pháp vọng chẩn, vấn chẩn và thiết chẩn, nhưng quan trọng nhất là vọng chẩn. Khi lâm chứng, cần chú ý nhìn khí sắc xanh, đỏ, vàng, trắng, đen của bệnh nhân, hình thái của khuôn mặt (như phù thũng, tàn nhang, trứng cá, và độ méo lệch của miệng mắt v.v.) hỏi han bệnh nhân có cảm giác sốt, đau hay tê dại ở phần mặt hay không, sờ vào da mặt xem có cảm giác lạnh nóng v.v. hay không. Người nước ta là người da vàng, sắc mặt bình thường là màu hồng vàng mờ mờ, sáng nhuận hàm súc, tức là sắc bình thường có vị khí và thần khí. Nhưng do bởi sự khác biệt về thể chất, môi trường địa lý, chỗ ở không giống nhau, và sự khác nhau về mùa tiết, khí hậu và công tác, sắc mặt có thể có khác nhau hơi đen hoặc hơi trắng v.v., chỉ cần là tươi

nhuận sáng sủa, đều thuộc vào phạm vi sắc mặt bình thường. Ngoài những điều trên, nếu uống rượu, chạy bộ, thất bình v.v. chỉ ảnh hưởng nhất thời, hoặc do nghề nghiệp, quan hệ công tác thiếu ánh nắng mặt trời, hoặc do phơi nắng lâu ngày và cả phong thổ, chủng tộc v.v. mà có những thay đổi, đều không thể xem là sắc bệnh. Vì vậy "Vọng chẩn tôn kinh" đã nêu lên khi quan sát sắc mặt cần chú ý chẩn pháp thường dưới ánh sáng tốt ban ngày, nhìn sắc thường nên ổn định yên tĩnh, nhìn sắc trước biết người bình thường, nắm vững điều bình thường biến dị, nắm vững được sự thay đổi ánh sáng, kết hợp tham khảo khí sắc bộ vị, quan sát gần xa động thái v.v., mới có thể giảm bớt sai lầm, từng bước thuần thục nắm vững vọng chẩn.

Khi vọng chẩn khuôn mặt, cần phải nắm vững phân thuộc tạng phủ trên khuôn mặt, mới có thể đưa ra được chẩn đoán chính xác đối với bệnh tật. Như trong "Thạch thất bí lục" của Trần Sĩ Đạt đã nói: "Xem bệnh tất phải quan sát sắc, quan sát sắc tất phải nhìn mặt, mặt có nhiều bộ phận, không thể không biết". Phân chia các bộ mặt khuôn mặt tương quan với tạng phủ có mấy loại dưới đây:

1. Minh đường chu thân bộ vị: Căn cứ phương pháp phân chia của "Linh khu. Ngũ sắc" là: Mũi là minh đường; đoạn cuối mũi và đầu mũi (diện vương) thuộc tỳ; hai bên cánh mũi là phương thượng, thuộc vị; trước trán là đình (nhan) thuộc thủ (đầu) mặt; giữa 2 lông mày là khuyết, trong đó phía trên khuyết thuộc hẩu hống, giữa khuyết (ấn đường) thuộc phế, dưới khuyết (sơn căn, hạ cực) thuộc

tim; dưới hạ cực là diên thọ, thuộc gan; hai bên trái phải của diên thọ thuộc đảm (mật); phía dưới giữa hai gò má là trung ương, thuộc đại tràng; bên ngoài trung ương thuộc thận, rốn; bên trong trung ương, diện vương trở lên thuộc tiểu tràng; diện vương trở xuống, nội trên hai bên nhân trung thuộc bàng quang, tử cung, tinh hoàn, âm kinh; hai gò má thuộc 2 vai; sau gò má thuộc cánh tay; dưới cánh tay thuộc bàn tay; trong khoeo mắt trên thuộc ngực, vú; cạnh ngoài 2 má là thẳng (thường, chảo) kẹp sát thẳng trở lên thuộc lưng; phía dưới hàm răng (xương cằm dưới) thuộc đùi, gối, cẳng chân, bàn chân; vân to cạnh miệng là cự phân, thuộc trong đùi, kẹp sát 2 xương cong là cự khuất, thuộc gối, xương bánh chè (H1-7).

2. Diện mạo phản ứng tạng phủ: Phần này ứng dụng trong nhi khoa khá nhiều. Căn cứ theo phân chia của "Tố vấn. Thích nhiệt" là: Trán là thiên đình, thuộc tim; cằm là địa giác, thuộc thận; má trái là thanh long thuộc gan; má phải là bạch hổ, thuộc phế; mũi là diện vương thuộc tỳ (H1-8).

3. Ngũ quan phản ứng ngũ tạng: Căn cứ theo ý của "Ngũ quan giả, ngũ tạng chi duyệt dã" trong "Linh khu. Ngũ duyệt ngũ sử", thở gấp mũi trương lên là bệnh phổi; người môi vàng là bệnh tỳ; khoeo mắt xanh là bệnh gan; người lưỡi cong ngắn mà gò má đỏ thẫm là bệnh tim; người gò má, trán, tai màu đen là bệnh thận. Về phương diện 5 bệnh phong mà nói, người màu miệng đỏ thẫm là tâm phong, người dưới mắt màu xanh là can phong; người trên lông mày màu trắng là phế phong; người mũi màu vàng là

tỳ phong; người thịt ở má màu đen là thận phong (xem "Tổ vấn. Phong luận"). Khi tiến hành phân vùng chẩn màu, cần phải chú ý so sánh sự khác biệt khí sắc trên dưới, trong ngoài, trái phải của khuôn mặt. Do bởi ở giữa khuôn mặt chủ yếu tương ứng với tạng phủ, xung quanh chủ yếu tương ứng với chi thể. Do đó những thay đổi khí sắc ở phần giữa, đa số là bệnh ở tạng phủ. Thấy ở xung quanh, đa số là bệnh biến ở chi thể tương ứng.

Phân vùng chẩn sắc còn cần phải chú ý xu thế thay đổi động thái của bệnh sắc. Nếu màu sắc ở phần giữa có hướng lan dần ra xung quanh, đa số là bệnh từ nặng chuyển nhẹ dần; ngược lại, tức bệnh nặng thêm.

Nhìn từ vị trí của bệnh sắc, bệnh sắc ở dưới, đa số chủ bệnh ở phần dưới; bệnh sắc ở trên, đa số bệnh có liên quan đến tim phổi, thay đổi khí sắc ở nhân trung, cằm ở dưới mũi, đại đa số bệnh có liên quan đến thận, bàng quang, tử cung.

[Vận dụng lâm sàng]

1. Khí sắc phần mặt

Những thay đổi khác thường của sắc và khí, là biểu hiện phản ứng bệnh lý khác nhau của cơ thể. Sắc khác nhau thì phản ứng bệnh chứng khác nhau, mà khí thì phản ứng sự thịnh suy của tinh khí cơ thể. Nhìn chung mà nói, phàm là khí sắc tươi sáng, vinh nhuận, biểu thị bệnh nhẹ và cạn, khí huyết chưa suy, bệnh có thể dễ trị, dự báo diễn biến và phát triển tốt, nếu sắc mặt tối tăm, khô khan, biểu thị bệnh sâu nặng, tinh khí đã tổn thương, dự báo diễn biến và phát triển của bệnh kém sáng sủa.

2. Ngũ sắc tốt xấu

Phàm là người có sắc mặt sáng nhuận hàm súc là thiện sắc (sắc tốt), biểu thị tạng phủ hoàn toàn chưa bị đại thương, thần khí vẫn vượng, dự báo diễn biến và phát triển tốt; nếu sắc mặt bộc lộ ám tối là ác sắc (sắc xấu), biểu thị trong ngũ tạng có 1 tạng bại hoại, hoặc vị khí đã tổn thương, tinh khí đại hao mà thần đã suy, dự báo diễn biến và phát triển của bệnh xấu. Từ sắc đẹp dễ chuyển sang sắc xấu không bình thường là bệnh có xu hướng xấu đi, tất là bệnh nặng thêm.

Ngoài những điều trên, bệnh với sắc cũng có những phần tương ứng và không tương ứng, bệnh với sắc tương ứng là đúng bệnh đúng sắc, nếu thấy ngược với sắc của nó, là bệnh với sắc không tương ứng, gọi là bệnh sắc chéo nhau. Trong cái bệnh sắc chéo nhau đó, lại có quan hệ thiện ác là tương sinh tương khắc, tương sinh là thuận, bệnh tình đa số không nghiêm trọng, tương khắc là nghịch, chứng bệnh đa số là hung hiểm. Ví dụ bệnh gan thấy màu xanh là tương ứng, là hiện tượng bệnh bình thường (tương ứng); nếu thấy màu đen, thủy sinh mộc hoặc màu đỏ (mộc sinh hỏa) là sắc tương sinh trong sự không tương ứng, thuộc thuận chứng; nếu thấy màu vàng (mộc khắc thổ) hoặc màu trắng (kim khắc mộc) là sắc tương khắc trong cái không tương ứng, thuộc nghịch chứng. Các tạng khác cũng phỏng theo quy luật đó mà dự đoán thuận nghịch.

Bộ mặt của bệnh nhân có lúc xuất hiện nhan sắc kiêm nhau, sắc kiêm nhau có thể thấy ở vị trí khác nhau, cũng

có thể trộn vện một mối. Nếu sắc trắng kiêm đen, kiêm vàng là sắc của tương sinh, kiêm xanh, kiêm đỏ là sắc của tương khắc. Theo như luật cũ thì tương sinh là thuận, tương khắc là nghịch. Nhưng trong lâm sàng cần ứng dụng linh hoạt, không nên câu nệ theo đó mà quá cứng nhắc.

3. Mười phương pháp vọng sắc

1. Phù trầm: Phù là chỉ sắc biểu lộ bề ngoài da, thường xuất hiện khi bệnh tật sơ khởi, biểu thị bệnh ở bề ngoài, ở phủ; trầm là chỉ sắc ẩn mờ ở trong da, biểu thị bệnh ở bên trong, ở tạng. Bệnh sắc sơ phù mà sau trầm, là bệnh từ ngoài nhập vào trong (từ biểu nhập lý), từ cạn mà vào sâu; ngược lại, bệnh sắc từ trầm chuyển sang phù, biểu thị bệnh tình có chuyển biến tốt, hoặc bệnh tà sắp hết. Nếu bệnh lâu, bệnh nặng mà lại thấy 2 gò má phù đỏ, là biểu hiện dương phù việt (vượt), biểu thị bệnh tình nguy nặng.

2. Thanh trọc (trong đục): Thanh là chỉ sắc mặt sáng sữa, bệnh thuộc dương chứng; trọc là chỉ khí sắc ám tối vẩn đục, bệnh thuộc âm chứng. Bệnh sắc từ thanh chuyển sang trọc, là dương chứng chuyển sang âm chứng; từ trọc chuyển sang thanh, là bệnh từ âm chứng xuất dương.

3. Vi thậm: Vi là sắc nhạt, đa số thấy ở chứng chính khí hư hoặc bệnh tà nhẹ; thậm là sắc sâu đậm, đa số thấy ở chứng tà khí thịnh hoặc bệnh thể nặng.

4. Tán bác: Tán là chỉ bệnh sắc thưa xa rời, như mây tán, là biểu hiện bệnh trình tương đối ngắn, tà chưa tích tụ; bác là chỉ bệnh sắc ứng trệ, quây tụ, là bệnh lâu bất giải, bệnh tình sâu nặng. Bệnh sắc từ tán biến sang bác,

là bệnh tình nặng thêm; từ bác thành tán, là bệnh tình giảm nhẹ hoặc bệnh tà muốn giải.

5. Trạch yếu: Trạch là chỉ màu da sáng nhuận có màu sắc tươi sáng rực rỡ, biểu thị tuy có bệnh mà khí huyết chưa suy, bệnh có cơ sống; yếu là chỉ sắc da khô khan, biểu thị tinh khí bị tổn. Trước trạch mà sau yếu, đa số bệnh có xu hướng nghiêm trọng, bệnh tình ác hóa; trước yếu sau trạch, đa số là chính khí hồi phục dần, bệnh có cơ chuyển tốt.

4. Ngũ sắc bộ mặt

1. Màu xanh: Sắc xanh trong ứng với gan, là bản sắc của túc quyết âm can kinh, chủ hàn, chủ thống (đau), chủ khí trệ, chủ huyết ứ, chủ kinh phong v.v..

Sắc xanh chủ yếu do do khí huyết vận hành không thông, kinh mạch ứ trệ gây ra, như hàn thâm hoặc cực đau, có thể dẫn đến câu cấp kinh mạch, trở ngại khí huyết vận hành mà gây ra sắc mặt phát xanh hoặc xanh tím. Dương khí bất túc, không thể ôn vận huyết mạch, khí huyết vận hành chậm chạp hoặc khí cơ ứ trệ, huyết hành không thông, đều có thể xuất hiện sắc xanh.

Sắc mặt xanh tím, thậm chí xanh xám, có thể thấy ở chứng đau tim phát tác, tâm dương bạo thoát, tâm huyết ứ trở; sắc mặt môi miệng xanh tím có thể thấy ở phế khí bế tắc, hô hấp bất lợi, mắc một số bệnh tim, có thể gây ra sắc mặt, môi miệng xanh tím liên tục.

Triệu chứng gan mật, trên mặt thường xuất hiện sắc xanh. Nếu màu sắc, dưới mắt xanh trắng, kèm theo tình

thần uất ức, ngón tay tê đau, bắp chân chuyển gân, đa số là phong can hư; mặt mắt xanh đen đột nhiên không thể nói được, tứ chi mềm yếu, thậm chí không thể đứng được đa số là can hư hàn; nhan diện sắc xanh, dễ nóng nảy, đau sườn, họng khô, đa số là can thực phong. Mặt xanh mắt đỏ, đa số là can hỏa thượng viêm; mặt xanh đỏ mà ám tối, đa số là can uất khí trệ mà hóa hỏa; mặt xanh má đỏ, đa số là bệnh thiếu dương của hàn nhiệt vãng lai; phụ nữ mặt xanh, tất can cường tý nhược, kém ăn hay nóng giận, kinh nguyệt không đều.

Ngoài ra, trẻ em sốt cao, phần mặt xanh tím, thì dễ quan sát nhất là sống mũi, ở giữa 2 lông mày, và 4 bên môi miệng, là triệu chứng kinh phong sắp phát tác; âm hàn nội thịnh, tâm bụng đau đốn, có thể thấy sắc mặt trắng nhợt có kèm theo xanh. Hai má xanh vàng, chóng mặt nôn mửa, đa số thấy ở chứng đàm quyết đau đầu; mà bệnh tý thấy sắc xanh, đa số thuộc chứng khó trị.

2. Sắc đỏ thẫm: Màu đỏ thẫm nội ứng ở tim, là bản sắc của thủ thiếu âm tâm kinh. Chủ nhiệt chứng. Màu đỏ thẫm là thực nhiệt, đỏ nhẹ là hư nhiệt.

Đỏ rực cả mặt, kèm sốt cao, phiền táo, đổ mồ hôi, đa số thấy ở giai đoạn nhiệt thịnh của bệnh tính nhiệt; mặt đỏ mắt đỏ, đầu căng đau, nóng rực từng trận, đa số là chứng can dương quá cao hoặc can hỏa thượng viêm; sau giờ Ngọ hai gò má đỏ hồng, trào nhiệt đổ mồ hôi trộm, ngũ tâm phiền nhiệt, đa số là âm hư hỏa vượng; nếu người bệnh lâu, bệnh nặng, đột nhiên thấy má đỏ ửng như tô son, hoặc như bôi dầu màu, kèm theo thở gấp ngắn, đổ mồ hôi,

chi lạnh, mạch yếu muốn tuyết, là âm thịnh cách dương, chứng đối dương của hư dương phù việť, thuộc triệu chứng nguy nặng chân hàn giả nhiệt. Mà bệnh phổi nếu thấy màu đỏ, đa số thuộc chứng khó trị.

3. Sắc vàng: Màu vàng nội ứng ở tỳ, là bản sắc của túc thái âm tỳ kinh. Chủ hư chứng, chủ thấp chứng. Đa số do tỳ thất kiện vận, khí huyết không được bổ sung; hoặc tỳ hư mất điều khiển vận hóa, thủy thấp đình trệ; hoặc thủy thấp uẩn kết tỳ vị, hun chưng gan mật; hoặc dịch mật ứ tích gan mật; hoặc cảm thụ bệnh dịch gây ra. Sắc mặt vàng nhạt, khô khan không sáng sữa, cơ da mất tươi, cơ bắp gầy yếu, gọi là vàng héo, đa số là do tỳ vị khí hư, mất máu mạn tính lâu dài, trẻ em cam tích, v.v., dẫn đến doanh huyết không thể thượng vinh gây ra; sắc mặt vàng mà hư phù, gọi là vàng béo; đa số do tỳ khí hư nhược, thấp tà nội trở gây ra.

Mặt mất cơ da toàn thân vàng hết, gọi là hoàng đản, đa số do tỳ vị, gan mật thấp tà trở trệ, hoặc ứ huyết nội đình lâu ngày v.v. gây ra dịch mật không theo đường thường, tràn ra ngoài cơ da gây nên. Sắc vàng mà ám tối như khói hun, gọi là "âm hoàng", đa số do hàn thấp nội đình, khốn ách tỳ dương hoặc ứ trở lâu ngày mà thành; sắc mặt vàng mà tươi sáng như màu da cam, gọi là "dương hoàng", là gan mật thấp nhiệt uẩn chưng gây nên; phát bệnh cấp đột ngột, mặt mắt vàng đậm, kèm theo sốt cao hôn mê, phát ban chảy máu cam, gọi là cấp hoàng hoặc ôn hoàng, do cảm thụ bệnh dịch thời hành gây ra.

4. Sắc trắng: Màu trắng nội ứng với phổi, là bản sắc của thủ thái âm phế kinh. Chủ hư chứng, chủ hàn chứng, chủ thoát huyết, chủ thoát khí. Trắng là triệu chứng khí huyết không vinh. Phàm là dương khí hư suy, khí huyết vận hành yếu, không thể thượng vinh lên mặt; hoặc mất máu hao khí, huyết mạch không bổ sung; hoặc bạo thổ bạo hạ, dương khí bạo thoát; hoặc ngoại hàn xâm nhập, kinh mạch thu dẫn v.v., đều có thể gây nên sắc mặt trắng.

Sắc mặt trắng nhợt không tươi, miệng môi móng vuốt đều không có màu máu, gọi là trắng nhợt, là chứng doanh huyết bất túc; sắc mặt trắng mà hư phù, gọi là trắng sáng, đa số là dương khí bất túc, thủy thấp tràn lan. Trong sắc mặt trắng có xanh, gọi là trắng nhợt, nếu kèm theo thấy biểu hiện hàn đau bụng, đa số là ngoại cảm hàn tà, hoặc dương hư âm thịnh, âm hàn ngưng trệ, kinh mạch câu cấp; nếu bệnh cấp tính đột nhiên thấy sắc mặt trắng nhợt, đồ mồ hôi đầm đìa, là triệu chứng dương khí bạo thoát.

Ngoài những điều trên, nếu trong quá trình bệnh tính nhiệt, nếu do nội nhiệt quá thịnh, dương khí uất bế ở bên trong, không thể thoát ra ngoài, cũng có thể xuất hiện sắc mặt trắng nhợt, tứ chi quyết lạnh v.v., thuộc về chân nhiệt giả hàn, bệnh nhân đa số có biểu hiện lưỡi đỏ thẫm, tiểu tiện ngắn đỏ, nhiệt trong hừng hực bụng ngực nóng ran v.v., có thể dựa vào đó để phân biệt.

5. Sắc đen: Sắc đen nội ứng vào thận, là bản sắc của túc thiếu âm thận kinh. Chủ thận hư, chủ hàn chứng, chủ

chúng đau, chủ thủy ẩm và ứ huyết. Thận là thủy tạng, dương hư thủy ẩm không hóa, thủy khí tràn lên; hoặc âm hàn nội thịnh, huyết mất ôn dưỡng; hoặc thận tinh hư hao; hoặc âm hỏa nội sát, hoặc ứ huyết nội đình lâu ngày, đều có thể thấy màu đen.

Sắc mặt đen sì cơ da dạt sùng vẩy, đa số do ứ huyết lâu ngày gây ra; sắc mặt đen mà khô cháy, biểu thị thận tinh hao lâu; mặt đen như muội than, vành môi đen sì, là khí tuyết tức thiếu âm thận kinh. Thấy sắc đen xung quanh khoang mắt, đa số thấy ở bệnh thủy ẩm của chứng thận hư thủy tràn, hoặc chứng khí hư hàn thấp rút xuống; sắc mặt đen mà tối, đa số là triệu chứng dương suy âm thịnh; mặt đen có ban nâu, thường thấy ở chứng thận tinh hư suy của tuổi già, cũng có thể thấy ở chứng huyết ứ, gan uất khí trệ, âm hư hỏa vượng v.v..

5. Hình thái khuôn mặt.

1. Khuôn mặt phù thũng: Là chỉ da trên khuôn mặt bị phù tấy, sáng bóng, ấn vào có vết lõm không đàn hồi trả lại. Phù thũng cũng phân chia âm dương hàn nhiệt hư thực. Nếu đầu mặt bị thủy thũng, thì thể thũng khá nhanh, kể đến là thũng thượng hạ chi và phần bụng, là dương thủy, đa số do phế khí mất tuyên thông, tam tiêu ủng trệ, không thể điều thông thủy đạo, vận xuống bàng quang mà gây ra. Nếu thể thũng hơi chậm, nửa thân dưới thũng trước, kể đến là thũng bụng ngực đầu mặt, là âm thủy, đa số do dương khí của phế tỳ thận hư suy, không thể vận hóa được thủy thấp gây nên.

Khuôn mặt thũng đỏ, thể thũng gấp đột nhiên, phát sốt, đau đớn. Thuộc chứng thực nhiệt, thường do phong, nhiệt, thấp độc xâm phạm đầu mặt gây nên. Nếu da đầu, mặt phồng rộp đỏ sưng tấy, sắc như bôi son, ấn vào thấy màu nâu mà đau đớn, là bao đơn đầu hỏa; đầu mặt đỏ thẫm thũng to như cái đầu, hai mắt sưng mạnh mà không thể mở ra được, nặng thì thấy đau họng, điếc tai, là dịch đầu to, do cảm thụ ôn nhiệt thời tà gây nên. Đột nhiên sưng phù phần quai hàm, mặt đỏ, họng đau, đó là bệnh quai bị, phần lớn là chứng ôn độc; một bên má phần cằm kết sưng như hạch, hơi đỏ đau nhẹ dần dần sưng tấy lan rộng ra vùng trước và sau tai, ngày càng đau đớn, sau khi phá loét chảy mủ mùi hôi thối, gọi là phát di, đa số do nhiệt độc kinh dương minh thương công, hoặc ngoại cảm ôn nhiệt uẩn tích cục bộ gây ra; nếu khi sơ khởi mà mặt mắt sưng đỏ, nhưng lại ngứa như sâu bò, da khô tấy, có lúc sùi ra mủ trắng, gãi phá thì chảy máu, đau đớn khó chịu, gọi là diện du phong, đa số do huyết táo lâu ngày, ăn nhiều các chất cay vị đậm, dẹ dầy uẩn thấp nhiệt, ngoại thụ phong tà gây nên.

Phần mặt xuất hiện phù thũng dần dần, lâu ngày khó tiêu thoái, sau khi vất vả mệt nhọc thì thể sưng càng tăng lên. Phần mặt nghiêng không có cảm giác nóng rát hay đau đớn gì, thuộc hư hàn. Mặt vàng mà hư thũng, đa số do khí huyết bất túc, dinh dưỡng không tốt, tỳ mất kiện vận hoặc một số bệnh ký sinh trùng gây ra. Mặt mắt hư phù, nhất là mí mắt và phần mặt phù nặng, sáng ngủ dậy là rõ nhất, ấn vào có vết lõm, kèm theo

tinh thần mệt mỏi uể oải, sợ lạnh, chi lạnh, đa số do tỳ thận dương hư; phụ nữ trước kỳ kinh nguyệt 1 hoặc 2 tuần xuất hiện mặt mắt phù sưng nhất thời, khi vào kỳ kinh nguyệt thì có thể tự tiêu thoái, kèm theo vú sưng đau, buồn phiền dễ nóng nảy, đa số thuộc chứng can, khí không thư giãn; có thai được mấy tháng, mặt mắt tứ chi phù sưng, tiểu tiện ngắn ít, gọi là tử sưng, phần lớn do tỳ thận dương hư gây ra.

Ngoài ra, nếu bẩm sinh kém chịu đựng, dễ sản sinh dị ứng đối với một số kích thích khác, có thể xuất hiện đột nhiên phù sưng mặt mắt, kèm theo có cảm giác tê dại, nóng bỏng, hoặc đau ở phần da; ong đốt, côn trùng độc chích cắn cũng có thể gây sưng phù cục bộ, đau đớn hoặc ngứa; có một số bệnh tật phần da hoặc các bệnh tật về các khoa ngũ quan, như đau sưng răng, đơn độc nhan diện v.v. cũng có thể dẫn đến mặt bị phù sưng.

2. Mặt gầy gò má nhô cao: Cũng gọi là diện thoát. Là chỉ cơ thịt ở phần mặt bị teo gầy, hai gò má nhô ra, là thiếu dinh dưỡng, là biểu hiện tinh huyết cơ thể bị tiêu hao cực độ. Đa số thấy ở giai đoạn nghiêm trọng của các loại bệnh mạn tính, thường kèm theo đại cốt khô khan, cơ bắp teo thoát hết. Khi vong dương hư thoát có thể thấy triệu chứng này.

3. Co giật phần mặt: Là chỉ hiện tượng co giật ở mi mắt, góc miệng và ở cơ má mặt. Thông thường chỉ xuất hiện một bên. Đa số là phong đàm trở lại, can phong nội động gây ra, cũng có trường hợp do huyết hư bị phong mà thành.

4. Miệng mắt méo lệch: Cơ da một bên mặt tê dại, cơ mềm chậm, bên khỏe thì căng cấp, vân trán bên bị bệnh tiêu mất, không thể chau mày, rãnh nhân trung trở thành cạn, góc miệng sệ xuống, mắt không thể khép kín, khi động hàm bị lọt khí, ăn uống nói năng khó khăn, miệng mắt lệch về phía bên khỏe. Đa số do phong tà trúng lạc, can phong nội động hoặc phong đàm tế trở kinh mạch gây ra.

5. Đỉnh sang ở mặt (mụn nhọt): Là bệnh tật có hóa mủ cấp tính ở phần mặt. Đặc trưng của nó là mụn hình như hạt thóc, cứng mà gốc sâu, dạng như đầu đinh, bệnh tình phát triển, thế sưng dần dần to ra, xung quanh thấm nhuận sáng rõ, rất đau đớn. Do vị trí phát sinh khác nhau, mà có nhiều tên gọi khác nhau. Nếu sinh ở tâm lông mày, thì gọi là đỉnh tâm mày; nếu sinh ở 2 cạnh lông mày, thì gọi là đỉnh lãng mày; nếu sinh ở mí mắt, thì gọi là nhãn bào đỉnh; sinh ở nhân trung thì gọi là nhân trung đỉnh; sinh ở hai bên nhân trung, thì gọi là hổ tu đỉnh; sinh ở góc miệng thì gọi là tảo khẩu đỉnh; sinh ở môi, gọi là đỉnh môi; sinh ở cằm thì gọi là thừa tương đỉnh. Là do tạng phủ uẩn nhiệt, hỏa độc kết tụ mà thành; hoặc cảm thụ khí hỏa nhiệt, hoặc côn trùng cắn bị thương, qua gãi phá nhiễm độc mà sinh ra.

6. Lở nhiệt ở mặt: Đa số thấy bị về mùa hè và trẻ em mắc bệnh này. Biểu hiện là mới sơ khởi phần da cục bộ đỏ rực, ngày hôm sau thì sưng đau, nhưng không có chân rễ, phạm vi có hạn khi thấy đầu mủ, tự phá loét hết mủ mà

khỏi. Đa số do cảm thụ thử nhiệt, không thể thoát ra ngoài, tắc trở ở giữa cơ da mà thành.

7. Mặt trứng cá: Là chỉ trên phần mặt nổi những mụn nhỏ như mụn cơm, dạng như hạt gạo, mẩn đỏ sưng đau, nặn phá ra có nước như phấn trắng, đa số do phế kinh huyết nhiệt gây ra.

8. Bệnh tàn hương: Tàn hương sinh ra ở khuôn mặt, màu vàng nhạt, các điểm vụn vặt rất nhiều, do nhiệt uất tôn lạc, phong tà ngoại tập, dần dần hình thành.

9. Nốt ruồi đen trên mặt: Nốt ruồi đen trên mặt nhỏ thì bằng hạt kê, to thì bằng hạt đậu, hơi cao hơn so với bề mặt da, sinh ra từ khi còn nhỏ, cũng có những nốt đến trung niên mới sinh, không đau không nặng nề gì. Là do huyết ngưng trệ tôn lạc mà thành.

10. Theo nghiệm chứng, trên khuôn mặt xuất hiện vân dạng gọng cua, rất có giá trị đối với công tác chẩn đoán một số bệnh tật. Có người đã thông qua phân tích vân gọng cua trên khuôn mặt của 105 bệnh nhân, và cho rằng sự phân bố chủ bệnh của vân gọng cua có tính quy luật nhất định. Nếu bệnh tim thì vân gọng cua phân bố ở thái dương là chính; bệnh gan và bệnh gan thận thì vân này phân bố ở khu mũi và má là chính; bệnh phổi thì phân bố ở khu gò má; bệnh tỳ có tính khiếm khuyết đặc dị. Có người đã quan sát trong 98 người bị ung thư phổi thì 70 người đều có vân gọng cua ở 2 gò má, chiếm 71,4%, mà vân gọng cua có xu thế tăng lên theo phân kỳ lâm sàng. Mà kết quả quan sát trong 5 - 8 trường hợp bị "tắc trở phế mạn" có 44 trường hợp có vân gọng cua ở hai gò má nặng nhẹ khác


nhau, tỷ lệ dương tính là 76%. Mà tỷ lệ và mức độ dương tính của nó tỷ lệ thuận với thay đổi bệnh lý trở ngại tuần hoàn phổi, viêm phế quản mạn tính đơn thuần, ho suyễn, viêm phế quản mạn dạng thở hỗn hển; phổi thũng khí, bệnh phế tâm, thì tỷ lệ vãn gọng của dương tính thứ tự gia tăng, mức độ cũng thứ tự gia tăng.

11. Ban trắng ở phần mặt: Trên khuôn mặt trẻ em nổi lên những vết ban tròn màu trắng nhạt nhỏ bằng đầu ngón tay út hoặc đầu ngón tay cái, phát lên đơn chiếc hoặc nhiều vết (Hình 1-12), là hiện tượng bệnh giun đũa. Ban lớn biểu thị giun nhiều, ban nhỏ biểu thị giun ít.



Hình 1-12. Mặt ban trắng.

12. Mặt mẩn hạt thóc: Trên phần trán hoặc 2 gò má trên khuôn mặt trẻ em rải rác các nốt mẩn như hạt thóc hạt gạo màu trắng, đầu đỉnh tà cùn (Hình 1-13), là biểu tượng của một loại bệnh giun đũa, nhiều mụn mẩn biểu thị nhiều giun, số mẩn ít biểu thị ít giun.

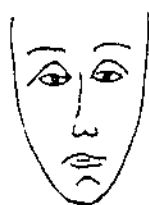

Hình 1-13. Mặt mụn hạt thóc.

13. Bệnh dung mạo đặc thù: Bệnh dung mạo đặc thù thường thấy ở trạng thái về mặt sợ hãi, có biểu hiện cụ thể là mắt lồi ra, trong ánh mắt biểu hiện thái độ sợ hãi kinh khủng; khi bị cộng hưởng ngoại giới, ánh mắt càng bị kích thích mạnh hơn, đa số thấy ở trẻ em bị kinh phong hoặc bệnh chó dại cắn. Dung mạo cười khổ, biểu hiện là hàm răng cắn chặt, cơ mặt co giật, cổ xưa gọi là nhiếp khẩu phong, thường thấy ở bệnh nhân bị uốn ván, ở trẻ em mới sinh lại gọi là tê phong (phong rốn); mặt sưng tử, biểu hiện là trước trán và xung quanh mắt có khối sưng lồi ra, lông mày và tóc bị rụng, giống như mặt sưng tử, thường thấy ở bệnh phong hủi. Mặt trắng tròn, biểu hiện là mặt như trăng tròn, da phát đỏ, thường kèm theo

tọa sang và tiểu tu, thường thấy ở bệnh nhân thận dương thiếu hụt, như dùng chất kích thích màng bao tuyến thượng thận lâu ngày; còn người bị chứng ngu xuẩn bẩm sinh thì biểu hiện khuôn mặt ánh mắt xa xăm, khoe ngoài mắt hơi xếch lên, gốc mũi thấp bằng miệng thường hé mở, làm cho lưỡi thò chảy dãi, trí năng bị hạ thấp v.v..


14. Các nhà y học Nhật Bản qua nghiên cứu đã phát hiện phân chia tướng mạo khuôn mặt làm 5 loại dưới đây, người loại lao, mặt nhỏ dài cằm gầy mà hẹp, đặc trưng là khoảng cách hai đồng tử gần nhau, loại người này dễ bị lao phổi; người kiểu thận tạng mặt dài mà hẹp, đặc trưng là khoảng cách đồng tử rộng, loại người này dễ mắc bệnh viêm thận; người kiểu viêm loét (kiểu sa nội tạng), khuôn mặt loại người này ở giữa 2 loại khuôn mặt trên, khoảng cách đồng tử không rộng không hẹp, chỉ có đặc trưng là hốc mắt lõm xuống rõ rệt, loại người này có tỷ lệ viêm loét dạ dày cao; người kiểu thiếu máu ác tính, toàn bộ khuôn mặt to mà rộng, phần dưới mặt càng rộng hơn, cằm có dạng góc nhọn, khoảng cách giữa 2 đồng tử rộng khác thường, khoảng cách giữa gốc mũi và môi trên ngắn, sắc mặt xanh hoặc trắng nhợt, đa số là sắc mặt không đẹp; người kiểu túi mặt có khuôn mặt rộng mà tròn, cằm hơi tròn, đặc trưng là khoảng cách đồng tử hẹp, khí sắc mặt hồng nhuận, trong màu hồng có khuynh hướng kèm theo đen tím, dễ bị kết sỏi mật; khi sắc mặt trắng nhợt, là biểu hiện hệ thống thận tạng có bệnh (hình 1-14).



① loại lao



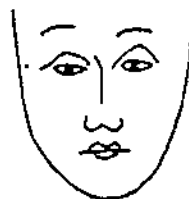
② loại thận tạng



③ loại viêm loét



④ thiếu máu ác tính



⑤ loại túi mật

Hình 1-14. Sơ đồ tướng mạo với bệnh tật dễ mắc.

6. Cảm giác khác thường

1. Đau ở phần mặt: Chủ yếu chỉ sự đau đớn trên chính thể phần mặt hoặc ở một bộ phận da. Nếu đau ở phần mặt có biểu hiện phát từng cơn, có tính nóng rát hoặc

đau như dao cắt, khi đau mặt đỏ và mồ hôi, miệng khô tiểu tiện đỏ, là phong nhiệt kèm đàm trở lạc gây ra; phần mặt có biểu hiện đau co rút từng cơn, đau kịch liệt đến tái mặt, gặp lạnh càng nặng hơn, là phong hàn kèm đàm trở lạc gây ra; đau nóng phần mặt, khi nóng nẩy càng nặng hơn, tâm phiền, sườn căng trướng khó chịu, đa số là can uất hóa hỏa gây ra; mặt bị đau lâu ngày, đau như dùi đâm, đau cố định một chỗ, mặt xám lưỡi tối, là khí hư huyết ứ gây ra.

2. Mặt bị tê dại: Là chỉ da cơ ở phần mặt có dạng như bị tê liệt. Nếu đột nhiên tê dại phần mặt, mồm mắt méo xệch, là phong tà ngoại nhập; mặt tê kèm theo thấy đầu nặng chân nhẹ, đa số là can phong nội động; nếu mặt tê dại, miệng khát đại tiện khô, là dương minh hỏa tà thượng nhiều; phần mặt tê dại, kèm theo thấy nói năng không rõ, chảy dãi dốt không nuốt, đa số là phong đàm trở lạc gây ra.

3. Phát nóng phần trán: Sờ vào phần trán bệnh nhân thấy nóng, là phát sốt, khi sờ vào phần trán không nóng là không phát sốt. Nếu trán nóng hơn tâm bàn tay, là biểu nhiệt; tâm bàn tay nóng hơn phần trán, là nóng trong (lý nhiệt).

4. Trong "Tứ chẩn quyết vi" có viết một phương pháp chẩn đoán ẩn ở đoạn đầu mút lông mày trẻ em 6 tháng tuổi, có thể cung cấp để độc giả tham khảo, tức là dùng 3 ngón tay, vô danh, ngón giữa và ngón trỏ vấn vào giữa quầng tiếp tóc và tâm lông mày trước trán. Đầu trẻ ở bên trái thì dùng tay phải, đầu ở bên phải thì dùng tay trái,

ngón trỏ ở trên, ngón giữa ở giữa, ngón vô danh ở dưới. Cả 3 ngón đều thấy nhiệt, chủ về thương phong tà, tắc mũi, khí thô, phát sốt, ho. Cả 3 ngón đều thấy lạnh, chủ ngoại cảm phong hàn, nội thương âm thực, phát sốt thổ tả. 2 ngón trỏ và giữa thấy nóng, chủ trên nóng dưới lạnh; ngón vô danh và ngón giữa thấy nóng, chủ triệu chứng kèm theo sợ hãi; ngón trỏ thấy nóng, chủ trong ngực đầy khí, bú không tiêu. Do bởi trẻ em 6 tháng tuổi thuộc khoa cam, khi chẩn mạch trẻ khóc làm cho chẩn đoán không chuẩn, cho nên phương pháp chẩn đoán ấn đầu lông mày rất có giá trị tham khảo.

[Nghiên cứu hiện đại]

1. Nghiên cứu lâm sàng

Các vị lão thành Đông y đã tích lũy được kinh nghiệm rất phong phú trong vọng chẩn phần mặt. Nếu cho rằng, môi trên bên trong ứng với bàng quang, tử cung, thì phụ nữ đình kinh, màu môi trên ám tối, đa số là bế kinh; người môi trên có sắc sáng nhuận, trạch, thường mới có thai. Niện thọ ở vị trí giữa mũi, thuộc can. Cửa tai ở phần trước tai, là nơi tuần hành của đả kinh. Hai nơi đó có khí sắc tối đục mà ứ trệ, mà huyết mạch ở bạch tinh ở 2 khốe mắt bên trong bị congestion huyết khá rõ ràng, thường có chứng đau sườn. Người bệnh lâu ngày hoặc tuổi già đột nhiên bị bệnh, nếu sắc mặt sáng đẹp mà phù, đều là triệu chứng không tốt, nhất thiết không thể cho đó là bệnh đã chuyển biến tốt, nên cẩn thận quan sát theo dõi. Sắc mặt tựa như đôi kềm, đa số là thiếu ngủ; sắc xanh dưới mắt, chủ di tinh; có thai mặt

xanh, là triệu chứng mẹ rong huyết; có thai lưỡi xanh, con không có sinh cơ v.v.. Ở một bệnh viện y học cổ truyền đã quan sát sắc mặt của 50 bệnh nhân bị bệnh máu trắng, trong đó có 30 trường hợp mặt trắng sáng không tươi, 7 người mặt ám tối, 4 trường hợp mặt vàng nhợt, 2 trường hợp mặt vàng héo, 1 trường hợp mặt đỏ ửng, 6 trường hợp mặt trắng nhợt. Có người quan sát thấy biểu hiện khác thường của đa số sắc mặt bệnh nhân ung thư phổi thì phần lớn là trắng sáng, trắng nhợt, không có quang trạch, đỏ ửng, đỏ tím, mặt đỏ như hóa trang, vân gọng cua ở mặt, ám tối, vàng héo v.v., nhất là trên 2 gò má là rõ ràng nhất. Căn cứ vào tổng kết lâm sàng đã tổng kết rằng: Bệnh nhân suy tim sắc mặt đen sì. Bệnh phong tim, van 2 lá nhỏ hẹp không đóng kín hoàn toàn, sắc mặt vàng héo, hai gò má hơi đỏ. Bệnh nhân bị xơ cứng gan và ung thư gan, sắc mặt đen nhợt, hoặc đen như muội than. Bệnh nhân bị ngộ độc đường niệu viêm thận mạn tính có sắc mặt đen tối vàng héo. Bệnh nhân bị tỳ vị hư nhược (như u tế bào ác tính dạng mạng lưới, thiếu máu do trở ngại tái sinh, thiếu máu, viêm thận mạn tính, máu có chất nitơ v.v.) sắc mặt vàng héo hơn. Người bị bệnh phổi (như phế quản trường giãn mạn tính, ung thư phổi) sắc mặt trắng sáng, xanh tối, hoặc sắc mặt trắng sáng mà gò má đỏ (như bệnh lao hạch). Bệnh nhân bị khối u đa số là sắc mặt ám tối. Bệnh nhân cao huyết áp sắc mặt đa số là nóng đỏ. Người bị bệnh máu trắng cấp tính thì sắc mặt đa số là màu vàng chết, người bị bệnh máu trắng mạn tính thì đa số sắc mặt xanh tối hoặc vàng héo. Người bị choáng sốc mặt

đỏ như tô son; tiểu cầu bị suy giảm nghiêm trọng, sắc mặt như máu ngưng tụ v.v.. Người bị sa dạ dày thì ở phần niên thọ đa số có màu xanh nâu hình như hạt đậu, độ nông sâu của sắc tố có liên quan đến bệnh trình dài ngắn. Người bị viêm túi mật 2 bên cánh mũi có màu vàng nhạt hoặc màu xanh tối, dạng như hạt đậu, có hình elíp. Có người cho rằng, trên mặt xuất hiện gân xanh (tĩnh mạch) nhô lên, biểu thị có bệnh ở âm bộ. Nam giới thì di tinh, liệt dương; nữ giới thì bị bế kinh, kinh nguyệt không đều, nặng thì sa tử cung, trẻ em cam tích, thiếu dinh dưỡng v.v. Hai gò má đen xì kèm sắc xanh, đầu trán màu đen đều là có huyết ứ; mặt má sáng bóng, như có dầu mỡ, là biểu hiện thấp trọc nặng, loại người này chúc năng miễn dịch kém; người bị thiếu máu sắc tố lắng đọng ở má mặt, đa số bị chứng thiếu máu do trở ngại tái sinh. Người bị thiếu máu sắc mặt vàng héo, đa số bị chứng thiếu máu dạng tan máu; người bị thiếu máu sắc mặt vàng nhạt đa số là bị thiếu máu do thiếu sắt; mặt nhiều tàn nhang, đa số là HBsAg dương tính. Đầu mũi tròn thêm vào đó các mao mạch trương giãn bộc lộ, là bị xơ cứng gan; người có cha mẹ bị bệnh di truyền đặc thù, trong tai thường ẩm ướt, ráy tai nhiều. Qua quan sát 200 trường hợp đã phát hiện đại đa số người bị ung thư tạng phủ thời kỳ sơ khởi có triệu chứng sốt cao, đồng thời kèm theo sắc mặt vàng nhạt mà khô héo, không như các chứng sốt thông thường sau khi hạ sốt sắc mặt lập tức trở lại bình thường, đó là đặc trưng để vọng chẩn. Ung thư tạng phủ, màu trắng ở trên lông mày là sơ khởi bệnh phổi, thở gấp mũi trương là đã bị bệnh phổi, giữa

hai lông mày có sắc tối đỏ thẫm là bệnh phổi đã lâu ngày. Trước trán xuất hiện sắc đỏ thẫm là sơ khởi bệnh tim, lưỡi cong ngắn, gò má màu đỏ thẫm là đã bị bệnh tim, giữa hai khoe mắt xuất hiện màu xanh tím, là bệnh tim đã lâu. Có người lại dựa vào các loại bệnh để quy nạp các dạng khuôn mặt là: Khuôn mặt bệnh tim do phong thấp, biểu hiện là sắc mặt vàng thũng, hai má đỏ tối, môi miệng xanh tím, thường kèm theo tim đập nhanh, hô hấp khó khăn v.v.; khuôn mặt bệnh tim bẩm sinh, thường thấy môi miệng xanh tím, nhất là khi khóc, cãi hoặc vận động quá sức càng rõ ràng hơn; khuôn mặt tâm thất trái suy kiệt do sung huyết, biểu hiện là sắc mặt trắng nhợt hoặc tím xanh thẫm, phù thũng, đổ mồ hôi, phiền táo, biểu hiện tình cảm đau khổ, thường kèm theo ho gấp nặng, khạc ra đờm bọt màu phấn hồng. Khuôn mặt bệnh phế tâm, biểu hiện là môi miệng mặt má xanh tím, mí mắt dưới phù thũng, thường kèm theo ho suyễn, hô hấp khó khăn v.v.. Còn có người đưa tin, nhìn vào ban trắng trên khuôn mặt có thể chẩn đoán bệnh giun đũa trẻ em, nhưng giá trị chẩn đoán của nó như thế nào, còn phải đợi nghiên cứu thêm nữa.

Có người lại cho rằng, mạch trẻ em quá nhanh nên khó có thể dùng được, dùng phương pháp quan sát sắc mặt là chủ yếu. Nếu mắt có nhiều nhử, nước mắt rưng rưng là triệu chứng báo trước của bệnh sởi; sắc mặt xanh chủ về kinh phong; sắc mặt trắng là trung khí bất túc, phần lớn chủ về tiết tả thổ ly; sắc mặt vàng là tỳ vị tổn thương lâu ngày hoặc thấp nhiệt nội uẩn v.v.. Quan sát lâm sàng đã phát hiện khi trẻ em đau bụng cấp tính,

biểu hiện sắc mặt trắng xám không có sinh khí; khi bị bệnh tim nặng sắc mặt xanh vàng mà thủy thũng, hai môi đỏ tím, miệng há ra, hô hấp khó khăn; khi bị bệnh ở tuyến thượng thận, sắc mặt xanh đồng thau; người bị bệnh bạch hầu nặng, phần mặt hơi thũng màu trắng nhợt dạng như sáp.

Ở nước ngoài cũng có người cho rằng, khuôn mặt là sơ đồ phản ánh bên ngoài của cơ thể, khi trong tạng phủ có bệnh, ở vị trí tương ứng của nó trên khuôn mặt có thể cung cấp tin tức của nội tạng. Nếu có tàn nhang ở phần nhân trung là biểu thị lạnh chân, và chứng đái đêm. Nếu có tàn nhang ở phần lông mày, biểu thị chi thể một mỏi hoặc đau mỏi, hoặc bị thương, gãy; nếu có điểm ấn đau ở lông mày, biểu thị bị đau ở cánh tay hoặc ở vai. Một nhà y học Nhật Bản cho rằng, phần má có quan hệ đến phổi, cơ ở phần này mềm mại đầy đặn có sắc vàng tươi nhuận, là tượng trưng chức năng phổi tốt. Má nhỏ mà nhợt là cơ và mỡ ở phần mặt ít, là người có chứng phổi hư nhược, loại người này nếu khuôn mặt chỉ biểu hiện đỏ ửng, là biểu thị bị viêm phổi; má mặt quá đỏ rực, là chức năng phổi không tốt; nếu phần má mặt xuất hiện các mao mạch dạng như mạng nhện, đa số là bị xơ cứng gan do tích rượu hoặc cồn.

2. Nghiên cứu thực nghiệm

Cùng với sự mở rộng trong ứng dụng lâm sàng, cộng tác nghiên cứu thực nghiệm phương pháp chẩn đoán bộ mặt, đã từng bước triển khai cả trong và ngoài nước, đồng thời chủ yếu thể hiện ở mấy phương diện dưới đây:

1. Ứng dụng kỹ thuật đoán sắc: Năm 1926, G. Sheard là người đầu tiên dùng đặc tính phản xạ quang phổ tiến hành nghiên cứu sắc da khuôn mặt con người. Năm 1939 nhóm E.A. Edwards dùng đặc tính phản xạ quang phổ tiến hành trắc định da khuôn mặt đối với nhiều người chủng tộc da màu khác nhau. Năm 1948, nhóm G.B. Buck đã dùng đặc tính phản xạ quang phổ tiến hành trắc định màu da khuôn mặt trên 103 người da trắng ở Mỹ, đồng thời tiến hành so sánh với người da vàng và người da đen. Năm 1956, Đức Kiều Chính ở Nhật Bản đã tiến hành trắc định sắc trạch da khuôn mặt trẻ em Nhật Bản, và đã phát hiện sắc mặt trẻ em từ khi mới sinh cho đến 9 tuổi đã có thay đổi cùng với sự tăng trưởng của năm tháng. Trẻ con mới sinh sắc mặt đỏ hoàn toàn, cùng với năm tháng lớn dần sắc mặt ngày càng vàng thêm, sau đó lại tăng màu đỏ. Năm 1967, ở nghiên cứu Sắc thái Nhật Bản trên cơ sở phân quang trắc định màu sắc da mặt đối với người bản quốc, nghiên cứu chế định một bộ tiêu chuẩn màu da, ứng dụng trong thực tiễn lâm sàng. A Bộ Thị Nhật Bản đã dùng máy trắc định màu sắc, tiến hành trắc định bộ mặt của bệnh nhân bị lao phổi, đều thiên về xanh trắng, độ màu và điều sắc của họ khác hẳn rõ rệt so với người bình thường. Trúc Tử Nhật Bản nội chẩn đã giúp cho thầy thuốc trắc định chính xác nhiệt độ da mặt, đã lợi dụng máy quay camera và tivi để tiến hành quay hình màu, đã phát hiện ra mối quan hệ giữa sắc mặt và nhiệt độ là: Nhiệt độ từ cao xuống thấp, sắc mặt cũng thứ tự từ trắng, đỏ, da cam, vàng, xanh, đỏ tía, tím, xanh lục, lam, đen. Tất cả là 10 màu, mỗi màu

hiệt độ chênh 0,3°C, mặt trắng và đỏ là thực; da cam và vàng là hơi thực; đen, lam là hư; tím là hơi hư, đỏ tía và lục là bình thường. Dem kết quả ảnh chụp so sánh trạng chứng với biểu điều tra trong "Thập nhị kinh hư thực chứng hậu quả" trong 36 bệnh nhân được thử nghiệm, tỷ lệ chính xác đạt 80,5%.

Nghiên cứu thực nghiệm chẩn đoán sắc mặt ở Trung Quốc bắt đầu từ năm 1978. Như nhóm Lâm Trọng Hiến đã dùng máy đo màu tự động, tiến hành trắc định sắc độ khuôn mặt của trẻ sơ sinh, trẻ em, nhi đồng, thanh thiếu niên và người thành niên ở Trung Quốc. Kết quả trắc định cho thấy: Sự phản xạ giữa các cá nhân và giữa các nhóm tuổi có khác biệt rất lớn.

Chương IV

Y TƯỚNG HỌC TRONG CHẨN ĐOÁN LÔNG MÀY

Lông mày nằm ở phía trên mắt, có chức năng bảo vệ mắt không bị tổn thương. Khi trên mặt đầm đìa mồ hôi, lông mày có thể ngăn, không cho mồ hôi chảy vào mắt; khi có những bụi bặm rơi xuống thì lông mày có thể ngăn bụi lại. Ở một mức độ nhất định, lông mày còn có thể phản ánh tình trạng sức khỏe của người đó. Vì vậy, thông qua phương pháp quan sát tình trạng lông mày như dài ngắn, thô mịn, thưa dày, khô ẩm, rơi rụng của lông mày để chẩn đoán bệnh tật, thì gọi là phương pháp chẩn đoán lông mày. Từ xưa đến nay, phương pháp chẩn đoán lông mày đã được các nhà y học rất coi trọng, như trong "Vọng chẩn tôn kinh" của Uông Hồng đời nhà Thanh có chương "Nhãn mày vọng pháp đề cương" đã chỉ rõ: "Lông mày, vốn là một khí mà sinh ra, về kinh lạc mà nói, thì nó thuộc về thủ túc thái dương, dương minh. Đặc thù riêng của nó có dài ngắn, thưa dày, thô mịn và nhiều ít. Cũng do khí huyết thịnh hay suy, bản thân nó bẩm sinh thanh hay trọc v.v.. Các nhà y học biện chứng được sự thay đổi của nó, cũng có thể đoán biết được mức độ sinh tử của bệnh". Đồng thời cho rằng chẩn đoán lông mày "Quan sát mức độ trạch yếu để phân thành bại, nhìn độ thanh trọc để biện âm dương, quan sát độ vi thậm để biết hư thực".

Chúng minh rằng, quan sát lông mày không chỉ có giá trị quan trọng trong tướng học, trong chẩn đoán lâm sàng cũng có ý nghĩa nhất định của nó

[Nguyên lý chẩn đoán]

Lông mày là thuộc thận sở chủ, là triệu chứng bên ngoài của thận, lại có phế chủ về da lông, cho nên lông mày là triệu chứng của thận và phổi. Phần lông mày là nơi thủ túc dương minh kinh đi qua, cho nên lông mày có thể phản ánh mức độ thịnh suy của khí huyết dương minh. Do đó, quan sát chẩn đoán lông mày có thể chẩn đoán mức độ thịnh suy của khí, sự đầy vơi của khí huyết và là tiêu chí quan trọng về sự suy lão của cơ thể.

[Phương pháp quan sát chẩn đoán]

Bệnh nhân ngồi đối diện với bác sĩ, quay mặt về phía ánh sáng, quan sát tỷ mỉ độ dài ngắn, thô mịn, thưa dày, màu sắc (màu đỏ, xanh, vàng, đen v.v.), hình trạng; có bị rụng hay không, mức độ khô tảo, khô héo v.v. của lông mày. Lông mày bình thường thô dài, dày đậm, nhuận trạch, đen bóng sáng, triệu chứng khác thường của lông mày là thưa ít, ngắn trọc, nhỏ nhạt, khô rụng, vàng héo v.v..

[Vận dụng lâm sàng]

1. Lông mày thô rậm và dài, màu đen có quang trạch biểu thị thận khí sung túc, cơ thể cường tráng, đa số là người sống lâu.

2. Lông mày thưa nhạt ít, biểu thị thận khí hư nhược cơ thể yếu, lâm bệnh, phần lớn yếu mệnh.

3. Ngoài 40 tuổi ở phần ngoài lông mày có hiện tượng

rụng dần, đó là triệu chứng suy lão tự nhiên; nếu dưới 40 tuổi mà lông mày rụng khá nhiều là triệu chứng suy sớm, nhất là khoảng 1/3 phía ngoài lông mày rụng nhiều hoặc thưa thớt, là tiêu chí thận khí suy giảm, thường thấy ở bệnh suy giảm chức năng màng bao tuyến thượng thận, chức năng lá trước thể thùy và não, chức năng tuyến giáp trạng và thủy thũng do niêm dịch.

4. Lông mày vàng mà khô cháy, là triệu chứng phế khí hư, trẻ em và những bệnh nhân dinh dưỡng không tốt cũng thường có biểu hiện này. Lông mày đen mà sắc trạch sáng mượt là biểu hiện khí huyết sung túc.

5. Nếu lông mày trắng mà khô tảo, nữ giới có thể kinh nguyệt không bình thường, nam giới đa số mắc bệnh ở hệ thống thần kinh.

6. Nữ giới có lông mày đặc biệt rậm đen, có thể liên quan đến chức năng màng bao tuyến thượng thận quá cao, phát triển quá mức bình thường.

7. Da ở phần lông mày béo dầy, lông mày đặc biệt thưa và rụng nhiều đa số là do bệnh phong (hủi) hoặc còn gọi là ma phong gây ra; là do phong thấp tương thừa, lại gặp khí phong dịch độc, khí huyết ngưng trệ mà thành.

8. Hai bên lông mày màu xanh là một dạng sắc trạch bình thường vô bệnh, nếu thấy màu đỏ thì đa số là triệu chứng phiền nhiệt.

9. Vị trí giữa 2 lông mày gọi là ấn đường, là vị trí chẩn sắc phân phổi. Khi phổi có bệnh, thường có biểu hiện thay đổi sắc trạch ở ấn đường. Nếu người bị hao hụt phế khí, ở ấn đường xuất hiện màu trắng sáng; nếu có màu xanh tím

là người bị khí huyết uất trệ. Các bậc tiên hiền cho rằng, ấn đường là tử khí tinh, ở giữa 2 đầu lông mày, cần phải đầy, rộng bằng phẳng ngay ngắn, hai lông mày thư giãn mới là tốt tướng, đó là cái gọi là "Ấn đường bằng ngay ngắn, mệnh cung vững chắc" trong "Thần tướng toàn biên".

10. Người xưa có 6 phương pháp đối với vọng chấn lông mày, tức là lông mày lệch là đảm (mật) sắp tuyệt; lông mày xung khởi (dựng cả lên), mệnh sắp vong; lông mày và mi rưng là chứng lịch phong (hủi); lông mày dồn gập nhiều lớp, dung nhan đau đớn; người nhuận trạch, khí huyết đủ; người khô khan, khí huyết suy. Nay vẫn còn ghi.

11. Nhìn vào mức độ thô mịn, dài ngắn, sắc trạch và cả khoảng cách hai hàng lông mày, có thể biết được tình trạng thể chất khỏe yếu và tính cách của người đó. Nếu lông mày thô đậm là thể chất tương đối khỏe, tinh lực dồi dào. Lông mày thưa nhạt, phần lớn thể chất yếu, tinh lực kém; lông mày thô ngắn, đa số tính nóng, dễ nổi giận, thường mắc bệnh nặng gấp, bạo phát; người lông mày nhỏ dài, đa số tính cách ôn nhu phản ứng chậm. Người có lông mày cúp xuống tính hay khiếp nhược; người lông mày chổi sể, tính cách giảo hoạt; người lông mày thanh tú, thông minh linh lợi; lông mày dài quá mắt, tính cách thoáng đảng; lông mày ngắn hơn so với mắt, tính cách cô độc; khoảng cách hai lông mày rộng (ấn đường) tầm lòng đại lượng rộng rãi, ấn đường hẹp, lòng dạ hẹp hòi mà đa nghi; lông mày mọc lông trắng, là biểu hiện trường thọ; tuổi già lông mày dài rủ xuống, là trường thọ; thiếu niên lông mày dài, chủ yếu mệnh.

Chương V

Y TUẾNG HỌC TRONG CHẨN ĐOÁN MẮT

Mắt là cơ quan thị giác của con người, là 1 trong 5 giác quan của cơ thể. Trong lâm sàng dựa trên phương pháp quan sát sắc trạch của các bộ phận như nhãn thần, nhãn tinh và các triệu chứng thay đổi như đau mắt, ngứa mắt, mờ mắt v.v. để chẩn đoán bệnh tật, gọi là mục chẩn pháp (phương pháp chẩn bệnh trên phần mắt). Mục chẩn, đầu tiên thấy ở trong "Nội kinh", sách này không những đã trình bày tỷ mỉ tường tận lý luận cơ bản về mối quan hệ giữa mắt với tạng phủ, kinh lạc, tinh, thần, khí, huyết, trong lâm sàng, mà còn căn cứ vào mọi thay đổi ngũ sắc của mắt, trạng thái xích mạch (mạch máu đỏ) trong mắt, đồng tử và tinh của mắt (như đồng tử giãn rộng và thu hẹp, mục tinh nhìn lên và nội hàm v.v.) để chẩn đoán bệnh tật. Trong "Linh khu. Luận tật chẩn xích" có nói rằng: "Người mắt màu đỏ, bệnh ở tim, trắng ở phổi, xanh ở gan, vàng ở tỳ, đen ở thận". Chứng minh rằng căn cứ vào sự thay đổi ngũ sắc của tinh mắt, có thể phán đoán được bệnh vị trong tạng phủ. Cho nên "Nội kinh" rất coi trọng phương pháp chẩn mắt, đã nói rõ "Thượng công biết tướng ngũ sắc ở mắt" trong "Linh khu. Tiểu châm giải". Trương Trọng Cảnh đời nhà Hán trong thực tiễn điều trị lâu ngày, cũng đã tích lũy được kinh nghiệm rất phong phú về mục chẩn,

trong tác phẩm "Thương hàn tạp bệnh luận" của ông đã nói đến rất nhiều vấn đề có liên quan đến mục chẩn, thường lấy các triệu chứng của mắt làm căn cứ quan trọng cho thương hàn, chẩn đoán các bệnh và biện chứng bệnh, đồng thời liên hệ đến các chứng bệnh về mắt như đỏ mắt, hoa mắt, chóng mặt, tối mắt, xuất huyết mắt, nhìn thẳng không những có thể phân biệt được bệnh tật của mắt mà còn có thể quan sát được mọi thay đổi của lục phủ ngũ tạng, mà đối với công tác chẩn đoán một số bệnh tật, còn có ý nghĩa "nhìn nhỏ biết lớn". Cho nên các nhà y học hậu thế vô cùng coi trọng mục chẩn, trong lĩnh vực nhãn khoa, tốc độ phát triển mục chẩn cũng rất nhanh.

[Nguyên lý chẩn đoán]

1. Mắt là hình ảnh thu nhỏ của lục phủ ngũ tạng, do bởi mối quan hệ mật thiết giữa mắt với lục phủ ngũ tạng, cho nên, một khi trong lục phủ ngũ tạng phát sinh những thay đổi bệnh lý đều có phản ứng ra ở mắt. Trong "Linh khu. Ngũ long tân dịch biệt" có nói: "Ngũ tạng lục phủ, mắt cho biết triệu chứng của nó". Trong đó quan hệ giữa mắt và gan là mật thiết nhất, như trong "Tố vấn. Âm dương ứng tượng đại luận" có nói: "Can chủ mục". Trong "Tố vấn. Kim khuyết chân ngôn luận" có nói "Can... khai khiếu ở mắt". "Linh khu. Mạch độ" nói rằng: "Can khí thông ở mắt, can hòa thì mắt có thể phân biệt được ngũ sắc". Và trong "Tố vấn. Ngũ tạng sinh thành" nói rằng: "Can thụ huyết mới có thể nhìn" v.v., đều nói lên sự liên quan giữa mắt với gan. Ngoài mối quan hệ giữa mắt và gan ra, mắt còn có quan hệ với tim. Trong

"Nội kinh" không chỉ nêu lên gan khai khiếu ở mắt, mà còn nói rằng tim cũng khai khiếu ở mắt. Như trong "Tổ vấn. Giải tinh vi luận" nói rằng: "Tim là chuyên tinh của ngũ tạng, mắt là khiếu của nó vậy". "Chỉ với mục tinh tất cả tụ ở mắt vậy". "Tổ vấn. Ngũ tạng sinh thành" nói rằng: "Các huyết, đều thuộc về tim", "tim là nơi hợp mạch", "Các mạch đều thuộc về mắt" sở dĩ mắt có thể nhìn được, là do sự nuôi dưỡng của tâm huyết, còn được sự chi phối của tâm thần, cho nên, trong "Linh khu. Đại hoặc luận" nói rằng: "Mắt là sự điều khiển của tim, tim là ngôi nhà của thần vậy". Tất cả đều nói lên mối quan hệ mật thiết giữa mắt và tim.

Ngoài ra, mắt và tỳ, phế, thận cũng có mối tương quan đồng dạng. Tỳ là gốc của hậu thiên, "Lan thất bí tàng" nói rằng: "Tinh khí của ngũ tạng lục phủ, đều được tỳ nuôi dưỡng, xuyên thẳng lên mắt". Tỳ kiện vận tốt, thì mắt được nhu dưỡng tinh khí, mắt bắt đầu có thần. Nếu tỳ thất kiện vận, kiệt nguồn hậu thiên, mắt mất nguồn nuôi dưỡng thì nhìn không rõ, cho nên "Lan thất bí tàng" nói rằng: "Tỳ hư tất tinh khí ngũ tạng đều mất nơi nương tựa, không thể mang nguồn sáng cho mắt được".

Phổi chủ khí, phế khí sung vượng, tinh khí tạng phủ dồn lên ở mắt làm cho tinh của mắt sáng, nếu phế khí hư hao, tinh khí không thể dồn lên được tất làm cho mắt lu mờ nhìn cảnh vật không rõ, cho nên "Linh khu. Quyết khí" nói rằng: "Người khí thoát, mắt không sáng".

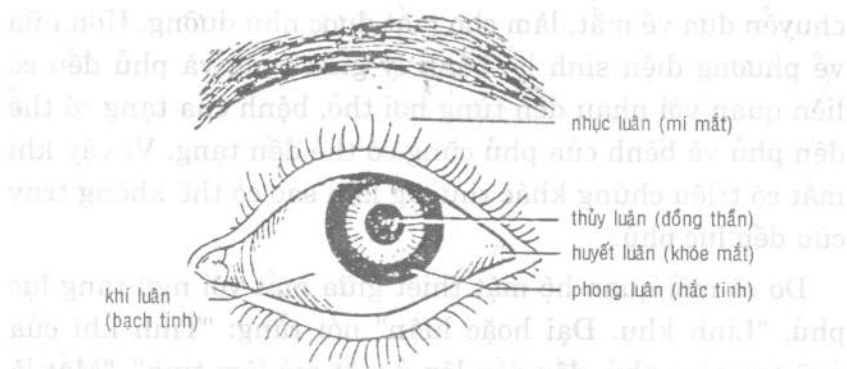
Thận chủ về tàng tinh, thận tinh sinh ra tủy, hệ mắt thông về não, não là bể tủy. Cho nên thận tinh đầy đủ thì

bể não mới đầy, mắt mới được nuôi dưỡng mà có ánh sáng sắc bén được. Thận tinh hư hao, tất mất mắt nguồn nuôi dưỡng nên nhìn cảnh vật mờ ảo tối tăm, cho nên trong "Linh khu. Hải luận" nói rằng: "Bể tủy thiếu hụt... mắt không nhìn thấy, hơn nữa thận tàng mệnh hỏa, mệnh hỏa sung túc, thì thần quang trong mắt mới có thể phát sáng hơn cả bình thường". "Thẩm thị giao hàn" nói rằng: "Thần quang, là trong mắt tự nhiên có thể nhìn thấy tinh hoa vậy, nguồn thần quang của người ở mệnh môn".

Mắt cũng có quan hệ mật thiết với lục phủ như mật, dạ dày, tiểu tràng, đại tràng, tam tiêu, bàng quang; lục phủ là cơ quan chuyển vận xuất nhập của cơ thể, có thể mang vật chất tinh hoa do hệ tiêu hóa hấp thụ được chuyển đưa về mắt, làm cho mắt được nhu dưỡng. Hơn nữa về phương diện sinh lý, bệnh lý giữa tạng và phủ đều có liên quan với nhau đến từng hơi thở, bệnh của tạng có thể đến phủ và bệnh của phủ cũng có thể đến tạng. Vì vậy khi mắt có triệu chứng khác thường làm sao có thể không truy cứu đến lục phủ.

Do có mối quan hệ mật thiết giữa mắt với ngũ tạng lục phủ, "Linh khu. Đại hoặc luận" nói rằng: "Tinh khí của ngũ tạng lục phủ, đều dồn lên ở mắt mà làm tinh", "Mắt là tinh của ngũ tạng lục phủ vậy, là nơi thường trú của doanh vệ hồn phách vậy, là nơi sinh ra thần khí vậy". Trong "Linh khu. Ngũ long tân dịch biệt" cũng nói: "Tân dịch của ngũ tạng lục phủ, thấm lên hết ở mắt". Cho nên, quan sát chẩn đoán mắt, có thể tìm hiểu được mức độ thịnh suy của chức năng tạng phủ.

2. Mắt phân thành ngũ luân, quy thuộc ngũ tạng: "Linh khu. Đại hoặc luận" nói: "Tinh khí của ngũ tạng lục phủ, đều dồn lên ở mắt mà làm tinh, tổ của tinh là mắt, tinh của cốt là đồng tử, tinh của gân là hắc nhãn tinh của huyết là lạc, tinh tổ khí của nó là bạch nhãn, tinh của cơ bắp là ràng buộc, gò ép tinh của gân cốt khí huyết gộp làm một hệ với mạch, trên thuộc về não, sau xuất ở giữa gáy". Hậu thế căn cứ vào đó mà phân chia mắt ra làm ngũ luân, tức là mí mắt là nhục luân, thuộc tỳ; hai khoe mắt là huyết luân thuộc tim; bạch tinh là khí luân, thuộc phổi; hắc tinh là phong luân, thuộc gan; đồng thân là thủy luân, thuộc thận (xem hình 1-15).

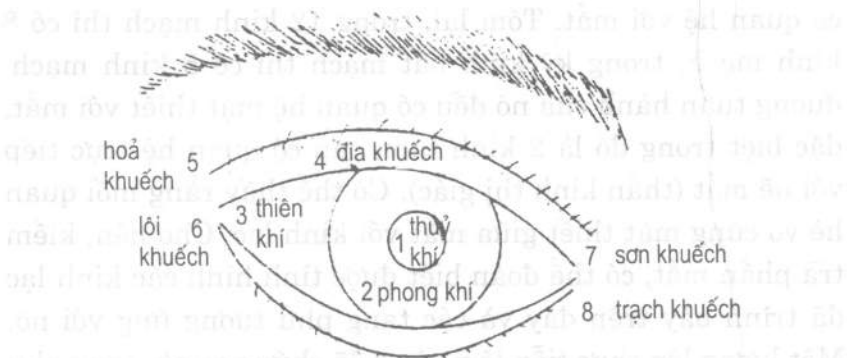


Hình 1-15. Sơ đồ phân thuộc vị trí ngũ luân với ngũ tạng.

Có thể thấy, mắt là tấm gương bên ngoài của tạng phủ, mắt có thể phản ánh rõ nhất mọi hư thực của tạng phủ. Trong thực tiễn, căn cứ vào mối quan hệ ngũ luân phối thuộc với ngũ tạng, thông qua "Lấy mục để xét tạng",

tức là quan sát mọi thay đổi của ngũ luân trên phần mắt, có thể phán đoán những thay đổi về sinh lý, bệnh lý của các cơ quan tạng khí tương ứng trong toàn thân, tìm hiểu sớm nhất các tin tức bệnh tật của toàn thân, có ý nghĩa vô cùng quan trọng. Đúng như trong "Thẩm thị giao hàm" đã nói: "Mắt của người có luân, các luân ứng vào tạng, tạng có bệnh, tất hiện ở luân... gan có bệnh tất phát ở phong luân, tim có bệnh tất phát ở huyết luân, thận có bệnh tất phát ở thủy luân, tỳ có bệnh tất phát ở nhục luân".

3. Mắt được phân thành bát khuếch, phân thuộc với tạng phủ. Các tác phẩm nhãn khoa xưa nay đối với định vị bát khuếch đều có chỗ khác nhau, như hình 1-16 và hình 1-17, hiện nay cho rằng chủ yếu phân thuộc với lục phủ và tâm bào, mệnh môn. Trong đó thủy khuếch là đồng nhân, phối thuộc bàng quang, lại còn gọi là tâm dịch khuếch; phong khuếch là hắc tinh, phối thuộc mật, lại có tên là dưỡng hóa khuếch; thiên khuếch là bạch tinh, phối thuộc đại tràng, còn có tên là truyền đạo khuếch; địa khuếch là 2 mí mắt trên dưới, phối thuộc dạ dày, còn có tên là thủy tốc khuếch; hỏa khuếch là khước trong mắt, phối thuộc tiểu tràng, còn có tên là bao dương khuếch; lôi khuếch là khước trong, phối thuộc mệnh môn, còn gọi là quan tuyến khuếch; trạch khuếch là khước ngoài mắt, phối thuộc tam tiêu, còn có tên là thanh tịnh khuếch; sơn khuếch là khước ngoài mắt, phối thuộc bao lạc, còn có tên gọi là hội âm khuếch như (hình 1-18).



Hình 1-18. Nhãn 8 khuếch (theo "Trung y nhãn khoa học").

4. Mối liên hệ giữa mắt với kinh lạc là rộng rãi nhất, còn hơn cả so với ngũ quan cửu khiếu khác. Trong "Linh khu. Tà khí tạng phủ bệnh hình" có nói: "12 kinh mạch, 365 lạc, khí huyết của nó đều lên ở mặt mà đi vào các khổng khiếu, tinh dương khí của nó đều lên mắt mà làm tinh". Trong "Linh khu. Khẩu vấn" nói rằng: "Mắt là nơi hội tụ của tông mạch". Điều nói lên mối quan hệ trực tiếp giữa mắt với kinh lạc, đồng thời từ đó mà nối liền với tạng phủ. 12 kinh mạch lớn đều có quan hệ trực tiếp hoặc gián tiếp với mắt, trong đó các kinh mạch như vị kinh, bàng quang kinh và đởm kinh khởi nguồn ở phần mắt. Các kinh mạch dừng lại ở mắt có đại tròng kinh, tam tiêu kinh và tiểu tròng kinh, có đường kinh mạch ở phần mắt có tâm kinh và can kinh, các kinh mạch tập trung ở mắt hoặc gần mắt có đại tròng kinh, tâm kinh và tam tiêu kinh và các mạch của kỳ kinh bát mạch như đốc mạch, nhâm mạch, âm khiếu mạch, dương khiếu mạch và dương duy mạch. Còn có rất nhiều kinh mạch khác như kinh cân, và lạc mạch, kinh biệt đều

có quan hệ với mắt. Tóm lại, trong 12 kinh mạch thì có 8 kinh mạch, trong kỳ kinh bát mạch thì có 5 kinh mạch, đường tuần hành của nó đều có quan hệ mật thiết với mắt, đặc biệt trong đó là 2 kinh tâm, can có quan hệ trực tiếp với hệ mắt (thần kinh thị giác). Có thể thấy rằng mối quan hệ vô cùng mật thiết giữa mắt với kinh lạc. Cho nên, kiểm tra phần mắt, có thể đoán biết được tình hình các kinh lạc đã trình bày trên đây và các tạng phủ tương ứng với nó. Một lượng lớn thực tiễn lâm sàng đã chứng minh, tạng phủ mắt điều hòa, khí huyết bất lợi, trước hết làm cho kinh lạc ở đoạn xa bị liên lụy, bệnh sơ khởi nhập lạc trước tiên, mục lạc thuộc tôn lạc, tôn lạc là vật dẫn tin tức bệnh tật sớm nhất. Tạng phủ có bệnh, không nhất định hiển lộ trên toàn thân, nhưng lại phản ánh ở nhãn lạc sớm nhất, cho nên ở phần mắt ta có thể thu được tin tức sớm nhất từ thời kỳ đầu của bệnh tật.

[Phương pháp kiểm tra]

Kiểm tra mắt cần phải tiến hành dưới ánh sáng đầy đủ hoặc có đèn pin để soi, bệnh nhân ngồi quay mặt ra cửa, bác sĩ ngồi quay lưng ra cửa, mặt hướng về bệnh nhân. Khi cần thiết phải dùng kính phóng đại, kiểm tra mắt trực tiếp hoặc gián tiếp, kiểm tra bằng nhãn áp kế, thị dã kế (tầm nhìn) và khe hở đèn kính hiển vi v.v.. Kiểm tra thứ tự từ ngoài mắt vào trong mắt, thị lực, mí mắt, hai khóe mắt, bạch tinh, hắc tinh, hoàng nhân, đồng thần, tinh cầu, thần cao, mục hệ, thị y v.v., đồng thời vấn chẩn về tình hình có bị các triệu chứng như đau mắt, ngứa mắt, đỏ mắt, nước mắt hay không, trực tiếp

sờ vào mi mắt, khoang mắt, có bị khối sưng kết cứng và ấn đau hay không, ấn ngón tay vào để biết độ mềm cứng của nhãn cầu để tìm hiểu về tình hình nhãn áp, ấn vào huyết tình minh ở khước trong mắt để quan sát có dịch mủ hoặc niêm dịch từ lệ khiếu tràn ra hay không v.v.. Tóm lại, khi kiểm tra mắt thì tứ chẩn vọng, văn, vấn, thiết đều không thể thiếu, nhưng quan trọng nhất là vọng chẩn và vấn chẩn.

Người bình thường hai mắt hàm chứa tinh màu, thần quang sáng rõ, nhìn cảnh vật rõ ràng, mí mắt màu vàng nhuận trạch, khép mở như ý, trên bờ mí có lông mi mọc đều, hàng lông ngay ngắn, các huyết lạc trong mí mắt màu đỏ nhạt, sáng bóng phẳng đều. Ngoại hình nhãn cầu như châu như ngọc, chuyển động linh hoạt, không lồi ra, lõm vào hoặc lệch lác. Huyết mạch ở 2 khước mắt hồng hoạt, khiếu lệ và tuyến lệ thông suốt, không có nước mắt đục dính tràn ra ngoài và không có mạch máu bò qua bạch tinh. Bề ngoài bạch tinh sáng ước trong suốt, có một số huyết lạc rải rác; tầng trong màu trắng cứng dai. Hắc tinh trong suốt mà có màu xanh đen. Đồng thần hai mắt to tròn bằng nhau, nhìn sáng thì nhỏ, nhìn trong tối thì to, co giãn như ý, khí sắc trong sáng óng ánh thấu triệt, có thể nhìn rõ vạn vật, tinh cầu và thần cao trong suốt, màu lệ mắt hồng nhạt, đường biên rõ ràng, vỏ ngoài mắt không xuất huyết và thấm ra, không thủy thùng, huyết mạch trên nó lưu thông bình thường, điều hòa lên xuống tỷ lệ với nhau, độ cứng mềm của nhãn cầu vừa phải, các phần của nhãn tinh không bị đau và ấn đau v.v..

[Vận dụng lâm sàng]

1. Thay đổi thần mắt

1. Mắt đen trắng phân minh, ánh sáng màu sắc long lanh, sáng sủa nhuận trạch, màu sắc chan chứa tinh sáng, thần quang sáng rực, có nước mắt tươi nhuận, không khô không ráp, nhìn vật rõ ràng chính xác, là mắt có thần, dù có bị bệnh cũng dễ trị. Ngược lại, nếu thấy bạch tinh đục tối, hắc tinh sắc trệ, mất màu sắc tinh sáng, phù quang bạo lộ, không có đủ mắt không có nước mắt, nhìn vật mơ hồ sai loạn, là mắt vô thần, đa số là âm huyết hư hao hoặc tinh khí suy bại, bệnh thuộc dạng khó trị.

2. Hai mắt lõm sâu thiếu ánh sáng, là triệu chứng tạng khí bại kiệt; thần thái cuốn bay, mắt nhìn bức người là triệu chứng báo trước chứng cuồng điên. Thần sắc ảm đạm, ánh mắt lơ đãng là điều dự báo chứng điên; ánh mắt u uất, tắt là báo trước chứng uất.

3. Quan sát quang trạch của đôi mắt có thể phân định được giới tính của thai nhi. Có người quan sát và phát hiện, quang trạch đôi mắt của người phụ nữ có thai có thuộc tính âm dương, tụ tập là dương, phôi thai là thai trai; người có quang trạch mắt bình thường là âm, phôi thai là gái. Biểu hiện quang trạch dương tính là: Vô luận là mắt màu nâu cọ hay màu đen nâu, nơi giao giới hắc tinh với đồng thần hầu như rất vắn đục, trên đường trung tâm đồng thần với hắc tinh có 1 điểm sáng nhỏ thấu ra hoặc hầu như không có ánh sáng, làm cho người ta có một dạng cảm giác thần sắc dồn tụ. Còn biểu hiện âm tính là: Nơi giao giới đồng thần với hắc tinh, màu sắc hiện lên rất sáng

rõ, trên đường trung tâm của đồng thần và hắc tinh quang trạch rất sáng sủa hiển diệu, làm cho người ta có cảm giác bình thường không bị gò ép. Quan sát tất cả 101 người, chỉ có sai lệch 16 người.

2. Bệnh ở bao mí (màng mí)

1. Người bị màng mí hư phù thũng, chủ phong, chủ hư; màng mí sưng đỏ, chủ phong nhiệt; vành mắt màu xanh, chủ can hàn, phục ẩm; màng mí tối đen, cơ da dất sừng là trong có máu khô; trong mí màu trắng, chủ huyết hư, tạng hàn; trong mí vàng trắng sắc trệ, chủ tích thực; trong mí có hạt trắng như hạt gạo, chủ tích trùng.

2. Màng hư như bóng: Chỉ màng mí sưng trướng như quả bóng, ấn thấy hư mềm, màu da sáng bóng, không đỏ không đau không ngứa, là tý hư thất vận, thấp tà đình tụ; hoặc thận dương bất chấn, thủy thấp tràn lên.

3. Thực nhiệt sinh sang (mụn lở): Là chỉ màng mí sinh mụn lở, đỏ thẫm sưng đau, sờ vào thấy nóng bỏng, ấn đau rất rõ, thậm chí rỉa thịt thành mủ, phần lớn là nhiệt độc hừng hực gây nên.

4. Đơn độc mí mắt: Là chỉ nốt sưng tấy đỏ thẫm cục bộ trên mí mắt, như bôi son đỏ, sờ thấy chất cứng, bề mặt sáng bóng mà căng, do phong nhiệt hỏa độc ngoại tập, uất ở cơ da mà thành; hoặc cơ da mí mắt bị ngoại thương, tà độc theo đó mà xâm nhập gây nên.

5. Mắt lên leo (lên cháp): Còn gọi là thổ dương, cam hoặc thâm châm. Là nốt kết cứng sưng đỏ tính cục bộ ở đường viền mí mắt hoặc trong mí mắt, kể đến là thành mủ, ấn đau rất rõ, đa số do tà độc ngoại tập, hoặc tý vị

hiệt độ vây hãm, ứ trệ ở màng mí mà thành, bệnh này tái phát trở lại, đa số là do tỳ vị suy yếu gây nên.

6. Màng mí sinh đàm hạch: Là chỉ màng mí sưng tấy tích cục bộ, không đỏ, không đau, sờ thấy có dạng kết hạch cứng, đa số do đàm thấp uất trệ ở màng mí, huyết khí bất phân, lẫn lộn và kết lại; hoặc do có mụn chắp trong mí, lâu ngày không phá loét, kết cứng không tiêu, chuyển hóa mà thành.

7. Ứ huyết mí mắt: Là chỉ phần mắt sau khi bị tổn thương, mí mắt bị thâm tím sưng tấy, là do sau khi bị thương, mạch rách huyết tràn, ứ huyết nội đình gây ra.

8. Vết thương phong xích: Là chỉ loại bệnh da mí mắt đỏ thẫm, xuất hiện mụn nước, mụn mủ rỉa nát thẫm nước ra, đa số là do phong thấp nhiệt tà khách gây ra hoặc do tỳ vị thấp nhiệt tích uẩn, công kích lên mắt, uất ở màng mí thành; hoặc do dùng loại dược vật nào đó gây ra dị ứng.

9. Mụn dây mí mắt: Là chỉ loại bệnh trên màng mí sinh ra dạng như mụn nước, đau đớn vô cùng, nền đáy mụn đỏ thẫm, màu da giữa các mụn bình thường, phạm vi của nó không vượt quá đường trung tâm mắt, đa số do tỳ vị thấp nhiệt nội uẩn mà thành, hoặc do gan mật thấp nhiệt thượng thừa gây nên.

10. Loét đỏ viền mí: Là chỉ loại bệnh viêm loét đỏ thẫm ở đường viền mí mắt, cùng phát tác đau ngứa, đa số do tỳ vị thấp nhiệt uẩn tích bên trong, ngoài do phong tà xâm nhập, dẫn đến tam tà phong, thấp nhiệt bó kết ở mí mắt mà thành. Nếu vết loét đỏ chỉ ở giới hạn ở khước mắt, đa số do tâm hỏa nội thịnh phong hỏa thượng viêm, đốt bỏng

khỏe mi gây ra. Nếu phát sinh ở trẻ em mới sinh hoặc thời kỳ trẻ nhỏ, gọi là thai phong xích lạn. Nếu do cảm thụ phong tà mà gây ra loét đỏ, gọi là nghênh phong xích lạn.

11. Bao thũng như đào: Là chỉ loại bệnh ở màng mi sưng to cao lên như hạt đào chín, khó mở mắt, màu đa đỏ thẫm. Đa số do phong nhiệt tà độc ở giữa màng da mí mắt, tụ tập thành sùng; hoặc tỳ phế ủng nhiệt, thượng phạm vào mắt, ở chỗ màng mí gây ra.

12. Mụn hạt tiêu: Là một loại bệnh mọc mụn thành chùm trên bề mặt trong mí dạng như hạt tiêu màu đỏ mà cứng. Đa số do phong nhiệt tà độc ngoại xâm, tỳ vị thấp nhiệt nội uẩn, nội ngoại tà hợp, uất ở màng mí, khí huyết ứ trệ mà thành.

13. Mụn kê: Là loại mụn mọc thành chùm trên bề mặt trong màng mí, có dạng như hạt kê, màu vàng mà mềm: đa số do tỳ hư thấp tà thượng phiếm, thấp tà đình trệ ở màng mí mà thành; hoặc thấp nhiệt hun chủng, uất ở huyết lạc màng mí, khí huyết ủng trệ gây nên.

14. Kết sỏi trong mí: Là một loại bệnh phát sinh ở trong mí có dạng hạt nhỏ màu vàng trắng chất cứng như đá, đa số do mụn tiêu, mạch tư đỏ v.v. lâu ngày không khỏi thành bệnh mạn tính, tân dịch bị nóng, đàm thấp ngưng trệ mà thành.

15. Chứng ngứa lỵ về mùa xuân hạ: Là loại bệnh cứ về mùa xuân và mùa hè là 2 mắt ngứa đến khó chịu, trong mí mắt có những hạt màu đỏ rải rác như đá cuội, là do mất điều hòa tạng phủ, phong tà nội xâm, nhiễu lên thanh khiếu; hoặc do thấp nhiệt thượng thừa, lại kèm phong tà,

dẫn đến tam tà phong thấp, nhiệt uẩn kết, uất trệ mạch lạc mà thành.

16. Sa mí trên: Là chỉ loại bệnh mí trên bị sa xuống che lấp cả đồng thân, không thể giương lên được, đa số do bẩm sinh thiếu hụt; hoặc tỳ khí hư nhược, thanh khí hãm xuống; hoặc vận cơ hư không, phong tà trở lạc gây ra.

17. Mí lật: Là chỉ màng mí lộn vào, lông mí lật vào trong quét vào đồng tử, đa số do mụn hạt tiêu lâu ngày không khỏi, có nhiều vết sẹo trong mí, làm cho tấm mí dày cứng, trong co ngoài lỏng, mép mí lật vào trong mà thành.

18. Mí lật dính mí: Là chỉ mí trong lật ra ngoài và dính vào da mí của nó, mà màng mí trong bị lật lộ ra ngoài. Đa số do đơn mắt, bị thương, bị bỏng v.v. khi khỏi kết sẹo, vết sẹo co lại mà thành, hoặc phong tà nhập lạc gây ra.

19. Thịt mí dính vành: Là chỉ bề trong màng mí dính vào bề ngoài của bạch tinh. Nếu tình trạng dính nặng mà làm cho con người không chuyển động được, thì gọi là luyện tinh. Đa số bị mụn hạt tiêu, tỳ vị tích nhiệt thượng thừa, phong tà ngoại xâm, làm cho màng trong của mí dính liền với bề ngoài bạch tinh. Hoặc do chất axit kiềm gây bỏng thương tổ chức trong mắt, xử lý không đúng, dẫn đến bề mặt bị thương càng bám chặt mà thành.

20. Mí căng cấp hẹp: Là do chỉ khi mở mắt, khe mí mắt không mở rộng được như khi bình thường. Đa số do mụn tiêu, chứng loét đỏ bờ mí không trị, để kéo dài không khỏi, nhiệt uất ở huyết, gây ra bờ mí của phần khõe mắt bị dính liền gây ra; hoặc do sau khi bị thương, bị bỏng, sẹo của 2 mí trên dưới dính liền với nhau gây nên. Cũng có thể do tỳ

vị khí hư, thanh dương không lên, gân mạch mi mắt co căng mà thành.

21. Nháy giật màng vành mắt: Là mí mắt tự nhiên nháy giật không tự chủ được. Đa số do khí huyết bất hòa. Can huyết bất túc, huyết hư sinh phong; hoặc tâm tỳ hao tổn, khí huyết bất túc, gân mạch thất dưỡng, gân co giật cơ mí gây ra.

22. Nháy mắt: Là chỉ mí mắt trên dưới nháy chớp liên tục, vì thấy nhiều ở trẻ em, cho nên gọi là bệnh nháy mắt trẻ em. Đa số do phế âm bất túc, tân dịch bị hao, hoặc do không điều tiết ăn uống, tỳ vị bị tổn thương, làm cho mắt mất nhu dưỡng gây ra, thường thấy ở thời kỳ đầu của chứng can tích thượng mục; cũng có người do huyết hư sinh phong gây ra. Các bác sĩ Anh qua nghiên cứu đã phát hiện, trắc định tần số nháy mắt đối với mức độ tiến triển bệnh tình của bệnh tinh thần, có thể cung cấp một số manh mối. Như tần số máy mắt của người bị chứng uất ức (mỗi phút 26 lần) so với người bình thường (bình quân mỗi phút 15 lần) là tăng cao rõ rệt, có độ chênh lệch rất rõ ràng. Sau khi được điều trị, tần số nháy mắt của người bị chứng uất ức có thể hạ xuống tới mức bình thường.

23. Nhắm mắt không mở: Là chỉ hai mắt nhắm lại, không muốn mở ra. Đa số do ngoại cảm phong nhiệt, tà trí ở màng mí, dẫn đến gân lỏng không thu, mất điều khiển mở ra; hoặc do thấp nhiệt uất ách, thượng phạm vào mắt, bế trở kinh lạc mi mắt gây ra; hoặc tỳ khí bất túc, dương khí hạ hãm, không có lực nâng mí mắt lên; hoặc gan thận bất túc, tinh khí hư suy, mắt mất nhu dưỡng gây ra.

24. Tê đại da mắt: Là phần da mí mắt bị suy giảm tri giác, thậm chí hoàn toàn mất hết cảm giác, đa số do phong tà nội nhập hoặc do can phong nội động, xâm nhiễu kinh lạc đầu mắt. Hoặc khí huyết hư hao, kinh mạch thất dưỡng, da mí tê dại gây nên.

25. Nấm độc mí mắt: Là loại bệnh xuất hiện loại dạng như mụn nhỏ ở đường viền mí mắt, hoặc một loại sinh vật dạng nấm đầu to cứng nhỏ, không đau, không ngứa, trị lâu không khỏi, đa số do nhân tố tỷ vị uẩn tích nhiệt, thượng công lên mắt, hoặc đàm thấp nội uẩn, u buồn uất hận quá độ, dẫn đến khí trệ huyết ứ gây ra.

26. Khối u mắt: Là một loại bệnh ở mí mắt phát sinh 1 khối sưng, chất cứng, màu trắng xám, không ngứa, không đau và to dần lên. Đa số là do đàm trọc ứ huyết ngưng trệ gây ra.

27. Sưng ổ mắt (hốc mắt): Phàm là sơ khởi bệnh thủy thũng, thường thấy nhiều dưới mắt hơi sưng; nếu dưới hốc mắt hơi sưng, dạng như mới ngủ dậy bị sưng, kèm theo mắt bị phù thũng là phong thủy; mí mắt sưng đỏ mà bệnh lên nhanh, đa số là tỷ nhiệt; mí dưới sưng sệ xuống, đa số ở tuổi già tỷ thận hư nhược; mí mắt sưng, 10 ngón tay cũng hơi sưng, là bị ho lâu; dưới mắt sưng như con tầm nằm, mắt và mắt tươi sáng, mạch phục tiêu khát đa số là chứng thủy thũng thực.

28. Sự mở khép của mắt. Người nhắm mắt là âm khí thịnh, người trừng mắt là dương khí thịnh. Người ngủ không nhắm mắt, hoặc tuy nhắm mắt nhưng không ngủ được, là vệ khí lưu ở dương, không nhập vào âm mà gây nên;

mắt không mở được hoặc không nhìn được, là vệ khí lưu ở âm, không hành được về dương gây nên. Mắt không khép, miệng cứng đơ, là cân cấp của túc dương minh; mắt không mở, miệng méo lệch, là gân chùng của túc dương minh. Mắt nhắm tai điếc là thương hư hạ thực, bệnh ở túc thiếu dương, quyết âm; người nhắm mắt, nhưng muốn ngủ, mạch vi tế, là bệnh thiếu âm; nhắm mắt thì mồ hôi ra, nhưng muốn ngủ, mạch phù đại, là bệnh tam dương hợp; mắt không khép, mục khí bất doanh, là bệnh ở âm khiêu. Người bệnh nhiệt muốn nhắm mắt, thân nặng, cốt đau, tai điếc là bệnh ở thận. Người nhìn mà nhắm mắt, không mở mắt ra, là triệu chứng thường hay chảy máu cam. Mắt nhắm, ngậm nước, mũi khô, là dương tà kháng thịnh, đục giải, tất chảy máu cam. Thương hàn 8 - 9 ngày không giải, người nặng tất chảy máu cam, chảy máu cam là giải, hạ hậu mục bế, là âm huyết tổn thương. Trúng phong mà nhắm mắt, nếu khô, khó trị. Người nhắm mắt mà khát, tâm hư thực, mạch dương căng thực mà sắc, xem lại thấy trâm nhu mà vi là chết. Người bình thường bỗng nhiên mắt sệ nhìn xuống, là khí suy thần khứ, là triệu chứng sẽ báo trước thọ không được lâu.

29. Nốt ruồi đen mí mắt hoặc đen mí mắt: Là chỉ triệu chứng da xung quanh màng mí đen xì mà không có các bệnh mắt khác, đa số do ngũ lao hư cực gây yếu, ứ huyết nội đình, khô lên đến mắt; hoặc thiếu ngủ lăm mòng, gan thận âm hao gây nên. Nếu trẻ em da mi dưới có vết ban màu tối, biểu thị tỳ vị hư tổn. Trong đó vết ban tối hình elíp, biểu thị vị khí hư tổn; vết ban tối hình đuôi cá biểu thị tỳ hư; vết ban màu tối hình bán nguyệt biểu thị tỳ vị đều hư.

Gần đây có người qua nghiên cứu đã phát hiện, màng mí bị đen có quan hệ mật thiết với bệnh kinh nguyệt và khí hư. Qua quan sát trên 153 người, tỷ lệ phù hợp với điều này là 68,6% lại tiếp tục theo dõi quan sát đối với 11 người bị bệnh kinh nguyệt và khí hư vốn có mí mắt đen đã được điều trị khỏi từ 3 tháng trở lên, thì có 14 trường hợp khi điều trị khỏi bệnh kinh nguyệt và khí hư, mí mắt đen cũng khỏi theo và mất hẳn, chiếm tỷ lệ 66,7%. Còn có người cho rằng, thông qua quan sát mí mắt có thể dự đoán biết được chứng khó đẻ. Tức là phụ nữ mới có thai, trong lòng lo sợ, dưới hai mắt có màu đen, đa số là khó đẻ.

30. Có người báo cáo kinh nghiệm, nhìn mắt phụ nữ phân biệt được người bị chứng đới hạ (khí hư), qua quan sát 52 người bị bệnh khí hư, ở chỗ liền nhau của đường viền lông mi dưới tới màng mi dưới của nó có tồn tại dải màu đen sáng dạng đường dây, căn cứ vào đó có thể chẩn đoán bệnh khí hư. Còn có người cho rằng, 2 mí mắt trên dưới của phụ nữ có màu đen nâu (đen pha đỏ), là biểu hiện xung, nhâm bị hư tổn, người có triệu chứng này, đa số là kinh nguyệt quá nhiều và khí hư ra không ngừng.

3. Bệnh 2 khóe mắt

1. Rò tinh: Là chỉ một loại bệnh mắt mạn tính, thường xuyên chảy nước mắt, khi ta ấn vào con ngươi hoặc súc rửa tuyến lệ, có thể thấy nước mắt và dịch mủ lẫn lộn tràn ra từ khiếu lệ, còn gọi là chứng rò khóe mắt. Đa số do mụn tiêu lâu ngày, tà độc kéo dài, tắc trở khiếu đạo, lại thêm tâm nhiệt thượng thừa, nhiệt độc uẩn tích, chúc thương

tân dịch khí huyết, tồn giữ các chất mục rữa hóa mủ mà thành.

2. Lậu tinh sang (lở rò tinh): Là chỉ loại bệnh mắt ở chỗ huyết tinh mình phần khước trong mắt, bỗng nhiên xuất hiện sưng đỏ nóng đau, sờ vào thấy có khối kết cứng như hạt đỗ hoặc như hạt táo, loét rữa sinh mủ. Đa số do phong nhiệt tà độc ngoại tập, tâm hỏa hùng hực, trong ngoài đánh lộn nhau, kết tụ ở khước trong mắt mà thành.

3. Rò khước lớn: Do miệng vết thương ở phần khước lớn bị viêm loét, lâu ngày không thu miệng, để lại lỗ rò và thường chảy nước mủ. Còn gọi là rò khước hoặc rò tinh. Đa số do tâm hỏa nung lên mà gây ra; hoặc đàm thấp trở lạc, khí huyết bất hành, loét mà thành rò; hoặc khí huyết bất túc, độc tà ngưng tụ lại gây nên.

4. Xích mạch truyền tinh: Là chỉ xích mạch khởi ở phần khước mắt, xuyên ngang bạch tinh, nặng thì xâm phạm đến hắc tinh. Nếu phát ở khước lớn, gọi là xích mạch truyền tinh khước lớn, nếu phát ở khước nhỏ, gọi là xích mạch truyền tinh khước nhỏ. Nếu xích mạch thô to, là tâm kinh thực hỏa gây nên; nếu xích mạch nhỏ, gây nên khó chịu, là tâm kinh hư hỏa gây nên.

5. Nhài quạt (mộng thịt) bò qua bạch tinh: Là chỉ màng thịt hình tam giác trên bạch tinh ở khước mắt, từ góc ngang khước mắt trên bạch tinh và xâm lấn dần vào hắc tinh. Đa số do bên ngoài thì bị gió cát và ánh nắng kích thích lâu ngày, bên trong thì do tâm phế phong nhiệt ủng thịnh hoặc tỳ vị thấp nhiệt hun lên, dẫn đến huyết mạch ứ trệ

mà thành, hoặc do thận âm hư hao, thủy không khống chế được hỏa, tâm hỏa thượng viêm gây ra.

6. Trẻ em đỏ sẫm khóe mắt, nước mắt rưng rưng, cần phòng bệnh sỏi. Thương hàn khóe mắt đỏ, thân nóng lưỡi thâm, là tâm bào (màng tim) hỏa thịnh, cần phòng co giật, hôn mê.

7. Nhỏ nước gừng vào khóe mắt phân biệt đau bụng hàn nhiệt: Theo báo cáo, phạm gặp đau bụng, muốn biết là chứng hàn hay nhiệt, có thể dùng một ít nước gừng giã nhỏ vào khóe mắt người bệnh, bất giác phản ứng cay mà cảm thấy dễ chịu, là đau bụng hàn tính; ngược lại là bị đau bụng nhiệt tính.

8. Ấn ngón tay vào khóe mắt trong phân biệt mức độ nặng nhẹ bệnh chó dại: Có người giới thiệu rằng, muốn phán đoán sự sống chết của bệnh dại, dùng lực 2 ngón tay trở ấn vào khóe trong mắt của người bệnh, nếu thấy bên trái chảy nước mắt là khó trị, nếu không có nước mắt là có thể trị khỏi.

4. Bệnh bạch tinh.

1. Bạch tinh đỏ thẫm: Là chỉ bạch tinh đỏ thẫm, càng gần đường viền biên càng rõ rệt, màu sắc đỏ tươi, các huyết lạc của nó đều nằm ở tầng cạn, đẩy nó có thể di động. Đa số là ngoại cảm phong nhiệt hoặc phế hỏa thượng viêm gây ra.

2. Vành bao đỏ thẫm: Là chỉ vòng bao phong luân có màu đỏ, màu sắc tím tối, huyết lạc của nó ở tầng sâu, đẩy nó không thể di động được. Đa số là can hỏa thượng viêm kèm theo ú trệ gây ra.

3. Bạch tinh vân đỏ: Là chỉ bạch tinh đỏ thắm đồng thời cùng tồn tại với vành bao đỏ thắm, đa số là phế can nhiệt thịnh, kèm theo ứ trệ gây ra.

4. Mạch đỏ như sâu bò: Là chỉ các mạch đỏ bò lan tung hoành trên bạch tinh, to nhỏ không bằng nhau, thưa dày rối loạn, phương vị bất định, nặng thì bò lan ngoằn ngoèo vòng quanh. Đa số do bệnh phong nhiệt mắt không điều trị, dư tà chưa hết, hoặc kiệt thị thương âm, hư hỏa thượng viêm; hoặc do sự kích thích của gió cát, nhiệt uất huyết mạch gây ra.

5. Bạch tinh tràn huyết, còn gọi là sắc tựa son: Là chỉ có những vết máu trên tầng cận bạch tinh, viền biên rõ ràng, sơ khởi màu đỏ tươi, tiếp đến chuyển màu tím tối, cuối cùng chuyển sang màu vàng tối và tiêu mất. Đa số là do tuổi già âm tình bất túc, mạch lạc, giòn yếu, lạc phá huyết tràn gây ra. Hoặc do nhiệt uất phế kinh, phế khí không thông, ho từng trận không nghỉ, chấn phá mạch lạc gây ra, hoặc do va chạm ngoại thương, phẫu thuật phân mắt, tiêm chích dưới cầu kết mạc, mạch lạc bị tổn thương, huyết tràn ngoài lạc.

6. Bạch tinh có màu lam trắng: Đa số thấy ở trẻ em và phụ nữ có thai, thường là huyết hư gây nên; bạch tinh màu trắng nhợt là phế khí hư. Bạch tinh màu xanh là bệnh gan; bạch tinh màu đen là thận suy kiệt và là triệu chứng đại hung; bạch tinh xuất hiện chấm xanh, là vị tràng tích trệ, phủ khí không thông; bạch tinh rải rác chấm đỏ nhỏ, là đoạn cuối vi tế mạch lạc khuếch trương, đa số thấy ở các bệnh nhân bị tiêu khát. Người bạch tinh màu vàng, là

bệnh mật; nếu vàng như màu da cam sáng, là dương hoàng, đa số là gan mật thấp nhiệt hun lên; đục như khói hun, là âm hoàng, đa số do hàn tiếp thượng phiếm; người béo mắt vàng, nhiệt ở dương minh; thương hàn mô hôi đầy mình, thân và mắt đều vàng, là hàn thấp ở trong bát giải; xích mạch phù, con người có tán vàng, máu cam chưa dứt. Người bạch tinh màu vàng tiểu tiện bất lợi, có màu vàng nhạt là tỳ hư tả lý, hoặc tỳ có tích trệ hoặc tích tụ; bạch tinh màu vàng sẫm, là phế tỳ bị tà, là chứng cam.

7. Mắt đỏ thiên hành: Là chỉ phần tầng cận của bạch tinh bị thũng màu đỏ thẫm, có ít đủ mắt hoặc không có đủ mắt, nước mắt chảy ra từng giọt, là bệnh bỗng nhiên phát sinh. Đa số do dịch độc thời hành xâm phạm vào mắt gây nên, hoặc do cảm nhiễm với nước mắt người bệnh gây nên. Bệnh này dễ bị truyền nhiễm sang người khác, có thể gây nên dịch rộng rãi.

8. Mắt nổi nhai quạt đỏ thiên hành: Là chỉ trên tầng cận (bề mặt ngoài) của bạch tinh bỗng nhiên sưng đỏ đau, trên hắc tinh bỗng sinh điểm sao nhai quạt che chướng. Đa số do bệnh dịch thời hành ngoại nhập đột nhiên, xâm phạm phế vệ, phế kim thừa khắc can mộc, hoặc vốn có ngũ tạng tích nhiệt, nội ngoại công nhau, thượng công lên mắt mà gây ra.

9. Bao phong khách nhiệt: Là chỉ tầng cận bạch tinh sưng đỏ đau, kèm theo sưng đỏ mí mắt, đủ mắt nước mắt đều nhiều. Đa số do khách cảm phong nhiệt tà độc, phong nhiệt, công lên đến mắt gây ra; hoặc do cảm nhiễm nước mắt đủ mắt của người bệnh gây ra.

10. Màng đỏ bạch tinh: Trên bạch tinh có vật dạng màng, mạch đỏ dày đặc, phát triển về phía hắc tinh khá nhanh, đa số là phế can hảo thịnh, nhiệt uất mạch lạc gây ra.

11. Màng trắng xâm tinh: Là chỉ loại bệnh trên bạch tinh có vật dạng màng, các mạch đỏ nhỏ bé thưa ít, phát triển chậm, về phía hắc tinh, đa số là phế âm bất túc, hư hỏa thượng thừa gây ra.

12. Dạng bong bóng cá: Là chỉ trên tầng cận bạch tinh bị ủng thũng, màu trắng hoặc màu đỏ nhạt, hình giống bong bóng cá, người nặng thì bạch tinh đều sưng tấy lồi lên, nhô ra ngoài mí. Đa số là người khí hư, do phong hàn ngoại thúc, phế mất tuyên giáng, tà vây phế lạc mà sinh ra; hoặc một số bệnh khác tích toàn thân như thủy thũng, nhọt tràng nhạc v.v..

13. Hình như con cua: Là chỉ bạch tinh sưng tấy nhô lên, thậm chí nhô ra cao hơn mí mắt, hình của nó như con cua, thường liên lụy đến hắc tinh. Thường do ăn uống quá nhiều các vị cay nóng, vị đậm, tỳ vị uẩn nhiệt, nhiệt cực thành ứ, lâu ngày thành độc, ứ trệ bạch tinh gây nên.

14. Tầng cận bạch tinh hai mắt bị thủy thũng: Trong suốt phát sáng, kèm theo mí mắt thủy thũng, đa số là tỳ thận hư nhược, thủy thấp thượng phiếm gây nên; hoặc thủy thũng chỉ giới hạn ở phần khước mắt, đặc biệt là khước ngoài, đa số là do bị lên lệ ở phần khước mắt gây nên.

15. Khí vây như đờm: Là chỉ màng trong mí mắt trên bề mặt bạch tinh, thường có vật bột trắng đặc dính, dạng như bột đờm. Đa số là do tỳ phế thấp nhiệt, đàm hỏa thượng vũng (vây) gây nên.

16. Kim cam: Chỉ bạch tinh xuất hiện bóng nhỏ màu trắng xám, chu vi ôm lấy mạch đỏ, đẩy nó có thể di động. Đa số do phế hỏa thượng thừa; hoặc phế âm bất túc, hư hỏa thượng viêm, uất kết không tán, khí uất huyết trệ mà thành.

17. Hỏa cam: Là chỉ tăng trong bạch tinh xuất hiện kết đốt màu tím đỏ, có hình tròn hoặc hình elíp, sơ khởi hơi nhỏ, to dần lên, đẩy không thể di động được, sờ có cảm giác đau rõ rệt. Đa số là do phế kinh thực hỏa thượng viêm, nhiệt uất trệ kết mà thành; hoặc phụ nữ đến kỳ hành kinh, can hỏa thiên thịnh, nhiệt uất ở huyết, huyết nhiệt ủng trệ gây nên; hoặc do một số bệnh toàn thân như bệnh lao, chứng liệt, giang mai kết độc v.v. gây nên.

18. Khô con người: Là tạng cận bạch tinh bị khô táo, tối tăm không sáng, dễ thành nếp nhăn, thậm chí khô như da, hắc tinh khô táo vẩn đục. Đa số do mụn tiêu lâu ngày, chức thương mạch lạc, kiệt nguồn tân dịch; hoặc do axit, kiềm làm cháy tổn thương, tổ chức bị hư tổn, không sinh tân dịch; hoặc là cam tích.

19. Thiên lậu: Là bạch tinh xuất hiện kết đốt, có màu tím đỏ nhô lên, tiếp đến là phá loét thành rò, chảy ra nước đục dính màu trắng hoặc mủ, thậm chí có tổ chức trong mắt bị thoát ra. Đa số do đàm thấp kết tụ, uất trệ bạch tinh, nhiệt cực viêm loét thành rò.

20. Chúng mắt ống ngọc: Là chỉ trên con người sinh ra những bóng nước nhỏ màu trắng nửa trong suốt lồi lên, không đỏ không đau, dạng giống như ống ngọc hoặc chuỗi

ngọc sáng bóng. Do phong nhiệt đàm ẩm, uẩn trở lạc mắt, khí huyết thất hòa, tân dịch trệ kết gây nên.

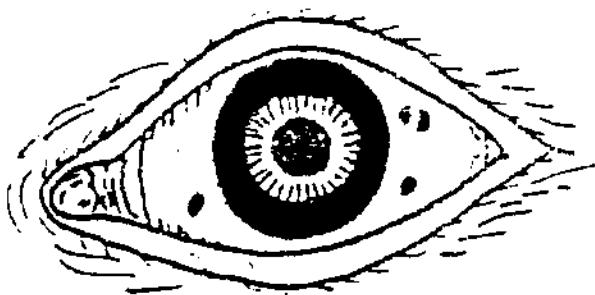
21. Chướng mỡ vàng: Là chỉ trong bạch tinh ở phía ngoài gần hắc tinh, có vết ban màu vàng nhạt hơi nổi lên, có dạng như dầu mỡ. Đa số do gió bụi xâm nhập lâu ngày, thường lộ ra chỗ bạch tinh, biến sinh mà thành; hoặc do thấp, nhiệt phạm phế, kết tụ ở bạch tinh gây ra. Chứng này thường thấy ở các người tuổi già, không liên lụy đến hắc tinh.

22. Bạch tinh xanh lam: Là bạch tinh có màu xanh lam có giới hạn cục bộ, có biểu hiện lồi ra, cao thấp không bằng nhau, đa số do phế can nhiệt độc, hoặc thấp nhiệt uẩn chung, độc nhiệt chưng bốc, khốn hãm ở bạch tinh, dẫn đến khí trệ huyết ứ, dần dần biến màu xanh lam, hoặc do giang mai, lao v.v. gây nên. Nếu bạch tinh xanh lam một vết, không đỏ không đau, là sắc tố lắng đọng, là do hình thành bẩm sinh.

Gần đây có người quan sát và phát hiện, củng mạc xanh lam chẩn đoán là thể chứng miễn cảm của chứng thiếu máu do thiếu sắt. Trong thời kỳ đầu bệnh thiếu máu, có rất nhiều sự thay đổi không rõ ràng trên niêm mạc da, bệnh nhân đã có hiện tượng củng mạc phát màu lam. Theo kết quả điều tra năm 1988 ở thành phố Thanh Đảo Trung Quốc cho thấy, đối với những người bị thiếu máu do thiếu sắt củng mạc có màu lam và có tính miễn cảm cao độ. Trong 161 em nhi đồng được điều tra, phát hiện có 41 em có củng mạc màu lam, phòng thực nghiệm kiểm tra đã chứng thực, trong đó 40 em có kết quả 3 mục về huyết học

đã sai lệch khỏi phạm vi giá trị bình thường này, chiếm 97,6%.

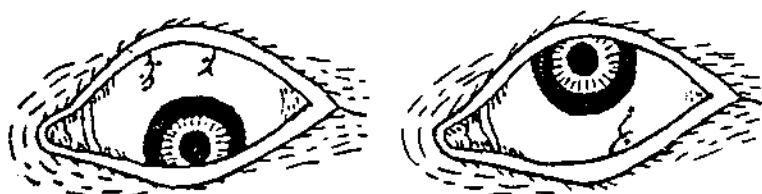23. Vết ban lam bạch tinh: Là chỉ trên bề mặt phần trên, dưới, trong, ngoài của bạch tinh có biểu hiện một loại vết ban màu lam có kích thước to nhỏ như đầu kim hoặc hạt đậu xanh, không theo quy luật, không lồi ra (Hình 1-19). Căn cứ vào đó có thể chẩn đoán bệnh giun đũa.



Hình 1-19. Ban lam bạch tinh.

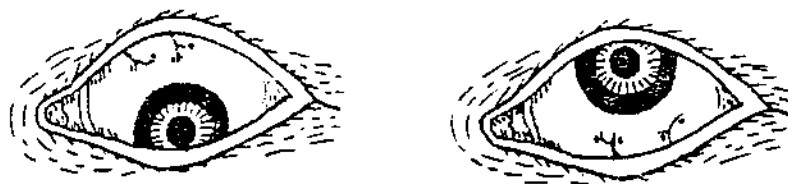24. Mất ban giun: Là chỉ trên bạch tinh ở đoạn đỉnh và bên cạnh mạch máu nhỏ, có vết ban màu lam, màu xanh đen, màu tím nâu hình tròn, to nhỏ khoảng bằng đầu kim (hình 1-20). Căn cứ vào đó có thể chẩn đoán bệnh giun đũa. Nhìn chung mà nói, vết ban to, là biểu thị ký sinh trùng đã thành giun; vết ban nhỏ, biểu thị ký sinh trùng đang là ấu trùng; số vết ban nhiều, là trùng nhiều, số ban ít, là trùng ít. Có người đưa tin qua dùng kính soi kiểm tra trong 203 trường hợp chẩn đoán là cảm nhiễm bệnh giun đũa, có 186 trường hợp xuất hiện

mắt ban giun và củng mạc có vết ban màu lam, tỷ lệ phù hợp là 91,63%. Qua quan sát đối chiếu của trên 105 em nhi đồng trong bạch tinh có ban chấm có màu và 25 em có ban chấm không màu, sau khi dùng thuốc giun Đông tây y tẩy hết các chứng, dùng kính soi kiểm tra trứng giun, lấy ++ trở lên làm tiêu chuẩn chẩn đoán, kết quả chẩn đoán của nhóm quan sát tỷ lệ dương tính là 97,8%, mà chẩn đoán của nhóm đối chiếu thì tỷ lệ dương tính chỉ là 4%.



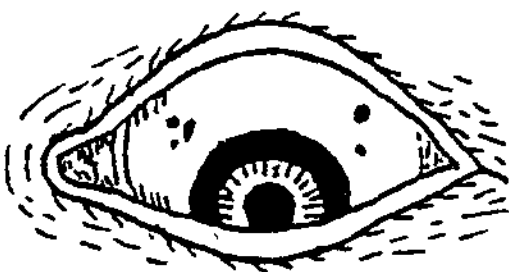
Hình 1-20. Mắt ban giun.

25. Ban mây màu tím: Là chỉ đoạn trên và bên cạnh mao mạch xuất hiện nhiều dạng vết ban màu tím nhạt hoặc dạng như bông mây (H1-21). Căn cứ vào đó có thể chẩn đoán bệnh giun móc. Vết ban to, là mức độ cảm nhiễm nặng, vết ban nhỏ là mức độ cảm nhiễm nhẹ.



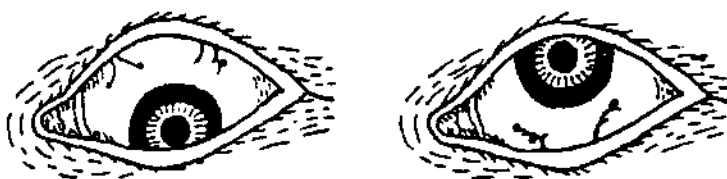Hình 1-21. Ban mây màu tím.

26. Ban chấm màu đen: Là khu bạch tinh ở 2 bên trái phải và phần trên của hắc tinh, xuất hiện các ban chấm màu đen gần như hình tròn có đường kính khoảng từ 1 - 3mm (Hình 1-22). Căn cứ vào đó có thể chẩn đoán bệnh giun kim. Phát hiện trên 26 bệnh nhân chẩn đoán là bệnh giun kim, sau khi dùng thuốc tẩy giun, các vết đen biến mất hoặc thu nhỏ, mà trên 5 trường hợp chẩn đoán bệnh giun kim nhưng chưa dùng thuốc tẩy giun, các vết đen không thay đổi.




Hình 1-22. Ban chấm màu đen.

27. Ban sốt rét: là chỉ ở đoạn cuối hoặc chỗ cong của mao mạch trên bạch tinh, xuất hiện các vết sắc tố hình tròn, hình elíp, hình tam giác v.v., có màu đen, màu xanh tím, màu nâu, màu tím đỏ, màu tím nhạt, màu bạc xám v.v., đường kính từ 1 - 4mm. (Hình 1-23). Căn cứ vào đó có thể chẩn đoán bệnh sốt rét. Khi chứng sốt rét phát tác, các vết ban có màu đen hoặc màu xanh tím, hơi nhô cao hơn bề mặt, đường biên rõ ràng, đoạn cuối mạch máu có biểu hiện phình trương; sau khi khỏi sốt rét, có thể khôi phục trạng thái bình thường hoặc thành dấu tích của vết ban.



Hình 1-23. Ban sốt rét.

28. Bạch tinh bệnh gan: Là chỉ phía dưới phần trong của bạch tinh, (ở quãng 7 - 8 giờ) mao mạch trên phần đó có hiện tượng sung huyết, giãn nở, màu xanh nhạt (hình 1-24). Cẩn ú vào đó có thể chẩn đoán bệnh viêm gan. Nhóm qua quan sát đối chiếu 144 bệnh nhân viêm gan do truyền nhiễm và 47 người khỏe mạnh, phát hiện trên toàn bộ bạch tinh của người bị viêm gan có mạch đỏ xuất hiện, mà các mạch đỏ trong mắt có xu thế tiên trưởng theo mức độ tình hình tiên trưởng của chứng viêm gan.



Hình 1-24. Bạch tinh bệnh gan.

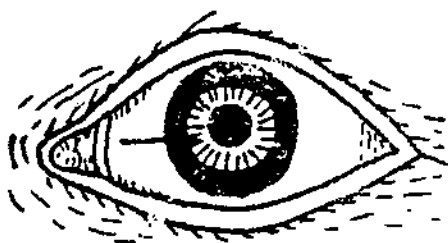
29. Bạch tinh bệnh dạ dày: Là chỉ dưới đồng tử 2 mắt ở điểm 6 giờ, các mao mạch trên bạch tinh có biểu hiện sung huyết, giãn nở màu đỏ đen (hình 1-25), quan sát điểm này có thể chẩn đoán bệnh dạ dày và đường ruột, như axit dạ

dây quá nhiều, viêm tràng vị v.v.. Qua phân tích lâm sàng trên 122 bệnh nhân bị bạch tinh chứng dạ dày dương tính, triệu chứng này có tỷ lệ phù hợp với triệu chứng thể chứng lâm sàng (như viêm vi trùng cấp, mạn tính, viêm loét hành tá tràng, ung thư dạ dày v.v.) đạt 90,2% (110 bệnh nhân).



Hình 1-25. Bạch tinh dạ dày.

30. Mạch đỏ xuyên đồng tử: Là chỉ ở phần bạch tinh có hiện tượng sung huyết mạch máu xuyên vào đồng tử, là một triệu chứng của bệnh tràng nhạc, 1 đường mạch đỏ độc lập là bệnh nhẹ. Có 2 - 3 đường mạch đỏ xuyên vào là bệnh nặng, mạch đỏ không xuyên vào đồng tử là nhẹ nhất (hình 1-26).

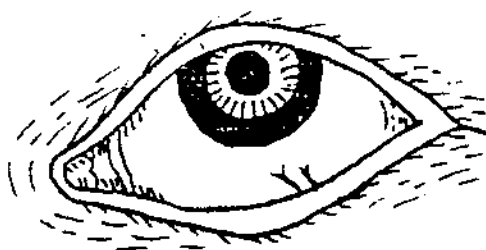


Hình 1-26. Mạch đỏ xuyên đồng tử.

31. Bạch tinh bệnh ung thư: Là chỉ ở nửa dưới trên tầng cận phần nửa bạch tinh của nhân cầu có biểu lộ tinh mạch hình chữ "-" là dương tính, có thể chẩn đoán chứng ung thư, tỷ lệ dương tính chứng ung thư gan là 47%, tỷ lệ dương tính ung thư thực quản là 35%, tỷ lệ dương tính ung thư ruột là 30%, tỷ lệ dương tính ung thư dạ dày là 28%. Hoặc trên tầng cận bạch tinh phần nửa trên con người có hướng đi khác thường của mạch máu, người bình thường biểu hiện hướng đi hình chữ ^, nếu xuất hiện hướng đi ngang của mạch máu, làm cho hướng đi của mạch máu thành hình chữ V là thuộc dương tính, có thể chẩn đoán chứng ung thư. Tỷ lệ dương tính ung thư ruột của nó là 69%, tỷ lệ dương tính ung thư dạ dày là 58%, tỷ lệ dương tính ung thư thực quản là 57%, tỷ lệ dương tính ung thư gan là 45%.

32. Bạch tinh bệnh trĩ: Là ở điểm 5 đến 6 giờ trên bạch tinh (giữa quẻ càn và khảm) có mạch máu giãn nở, cong gập, sung huyết đi từ dưới lên trên (hình 1-27). Màu sắc đỏ tươi, đỏ nhạt, hoặc trong đỏ có vàng, trong đỏ có đen v.v.. Căn cứ vào đó có thể chẩn đoán bệnh trĩ; bệnh trĩ biểu hiện ở mắt trái, là hạ trĩ ở phía bên trái hậu môn; biểu hiện ở mắt phải, là hạt trĩ ở bên phải hậu môn. Triệu chứng trĩ hiện lên một đường, mà đoạn cuối không có phân nhánh, biểu thị chỉ có 1 hạt trĩ, ở đoạn cuối có phân nhánh hoặc cùng 1 vị trí có hai đường biểu hiện chứng trĩ, biểu thị có 2 hạt trĩ; nhiều đường biểu thị chứng trĩ phân nhiều nhánh, biểu thị số hạt trĩ nhiều. Số đường biểu hiện trĩ nhỏ bé, không cong nở, không rõ ràng lắm, là hạt trĩ nhỏ; đường triệu chứng trĩ thô to, mà còn cong trương mà có

lục, là hạt trĩ to. Phần gốc của đường biểu thị trĩ đặc biệt bành trướng, hoặc nhiều đường cùng song song với nhau, là hạt trĩ có hiện tượng sa thoát. Có người căn cứ vào đó để chẩn đoán trĩ nội, lấy kính soi hậu môn làm tiêu chuẩn chẩn đoán, kiểm tra 1.270 bệnh nhân, có 1.079 bệnh nhân phù hợp với định tính đó, chiếm 85% số người được kiểm tra. Qua kiểm tra 50 bệnh nhân đã biết bị bệnh trĩ nội và 100 người chưa biết có bị trĩ nội hay không, đã phát hiện 50 người bị trĩ nội có triệu chứng cũng mắc bệnh trĩ dương tính; trong 100 người chưa biết, qua phúc tra ngoại khoa hậu môn, xác định có 88 người bị trĩ nội. Qua kiểm tra trên 112 người bị trĩ nội, đã xác định 99 người phù hợp với định tính, chiếm 88,4%, 89 người phù hợp với định vị, chiếm 79,5%.

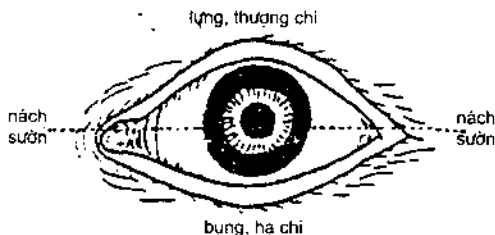


Hình 1.27. Bạch tinh trĩ.

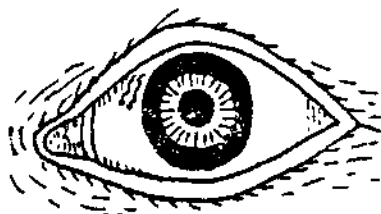
33. Điểm báo thương trên bạch tinh: Là bệnh nhân sau khi bị thương, trên bạch tinh thấy có huyết lạc phù lên màu xanh tím, ở đoạn cuối huyết lạc có điểm ứ huyết, còn gọi là chứng mắt báo thương, điểm ứ màu hơi đen, như đầu kim, là biểu thị bị thương trong cơ thể. Nhưng nếu điểm ứ không ở đoạn cuối huyết lạc mà ở phần giữa của nó,

hoặc tách rời huyết lạc, thì không có giá trị chẩn đoán đối với các tổn thương.

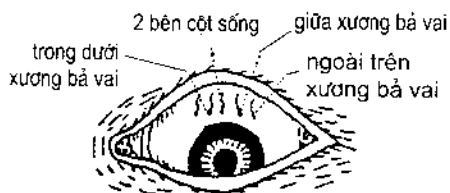
(1) Lấy đường bằng ngang làm chuẩn, nếu điểm báo thương ở phần trên đường ngang, chủ yếu phản ánh ở phần eo, lưng và thượng chi (hình 1-28). Trong đó, điểm ứ huyết của phần eo có thiên hướng về phía trong hoặc gần đồng nhân (hình 1-29); điểm ứ huyết báo thương phần vai và cột sống đa số nằm ở phần giữa (hình 1-30). Điểm ứ huyết báo thương của thượng chi ở đoạn phân nhánh gần của huyết lạc, đa số có thiên hướng ra phía ngoài và cách xa đồng nhân (Hình 1-31); huyết lạc phân nhánh dài mà còn vượt qua đường bằng ngang đồng nhân là của thượng hạ chi (hình 1-32); nếu 2 hạ chi đều có thương, thì huyết lạc có trạng thái đứt giữa nhảy vọt (hình 1-33).



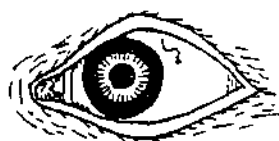Hình 1-28. Vị trí báo thương.



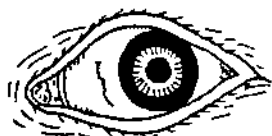Hình 1-29. Vị trí điểm ứ huyết phần eo.



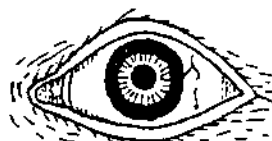H1-30. Vị trí điểm ứ cột sống và phần vai



H1-31. Vị trí điểm ứ huyết thượng chi



H1-32. Hình thái và vị trí huyết lạc - hạ chi



H1-33. Hình trạng tiểu huyết lạc của thượng hạ chi



H1-34. Vị trí điểm ứ huyết bộ ngực

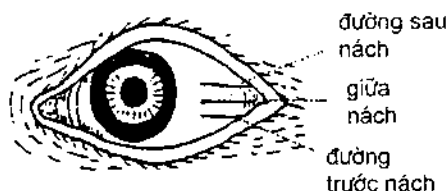


H1-35. Huyết lạc phân nhánh hình chữ Y hai bên đoạn trên xương rùa

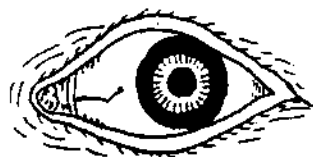(2) Điểm báo thương xuất hiện ở dưới đường ngang trung bình của mắt, chủ yếu phản ánh có thương ở phần ngực và hạ chi. Thương ở phía trên đầu vú, điểm báo thương ở phần giữa; thương ở trên vú về phía trong, cạnh xương rùa (tức xương ngực) thì điểm ứ huyết thiên về bên trong; nếu thương ở phía ngoài bên dưới vú và ở ổ xương chậu (xương khóa), thì điểm ứ huyết thiên về phía bên ngoài (hình 1-34); nếu thương ở đoạn trên hai bên xương rùa, thì huyết lạc phân nhánh hình chữ Y, điểm ứ huyết ở đoạn cuối của phân nhánh (hình 1-35).

(3) Nếu điểm báo thương xuất hiện trên mắt trái, biểu thị bên trái cơ thể có thương; nếu xuất hiện ở mắt phải, biểu thị bên phải cơ thể có thương.

(4) Điểm báo thương xuất hiện ở bên ngoài của mắt, phân biệt theo thứ tự trên dưới các điểm ứ huyết biểu thị đường sau nách, đường giữa nách và đường trước nách bị thương (hình 1-36); điểm báo thương xuất hiện ở phía trong mắt, là biểu thị nơi bị thương ở phía đối sườn ngực (hình 1-37).

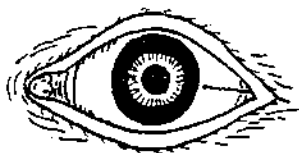

Hình 1-36. Vị trí báo thương sườn nách.

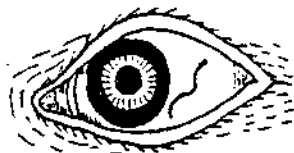


Hình 1-37. Điểm báo thương phía trong mắt biểu thị bị thương ở phía đối sườn nách.

(5) Huyết lạc ở dưới điểm báo thương có biểu hiện khuyếch trương, cong gấp như xoáy ốc rõ rệt, là biểu thị mắc đau đốn tương đối nặng (hình 1-38); nếu huyết lạc to nhỏ không bằng nhau, thì tuy không có điểm ứ, cũng biểu thị có thương (hình 1-39).



Hình 1-38. Huyết lạc trương nổi biểu thị đau kịch liệt.



Hình 1-39. Huyết lạc to nhỏ biểu thị có thương.

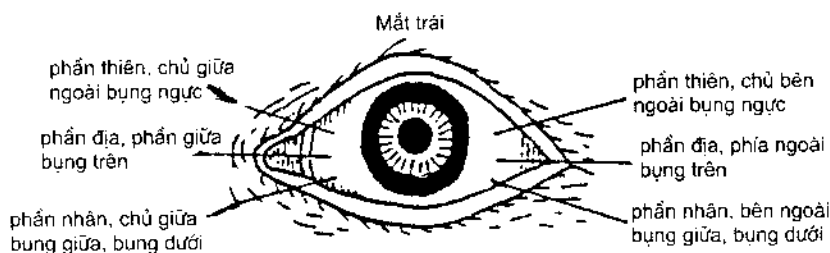
(6) Điểm báo thương màu nhạt như mây, hoặc đen mà kèm trắng, tản mà không tập trung, là thương ở phần khí, khá nhẹ; màu đen mà lắng đọng, ngưng kết như hạt vừng nhỏ, là thương ở phần huyết, khá nặng; màu đen mà xung quanh có sắc nhạt như mây, dạng như có quầng không theo quy luật, là khí huyết lưỡng thương, rất nặng.

Một nhóm nghiên cứu nhìn mắt chẩn đoán các trường hợp bị thương đã căn cứ đặc điểm của điểm báo thương trình bày trên đây để quan sát phân tích trên 1.000 bệnh nhân; trong 1.000 người có 691 người xuất hiện điểm báo thương, trong đó 665 người xuất hiện điểm báo thương phù hợp với chẩn đoán bị thương, tỷ lệ phù hợp chẩn đoán là 87,5%. Trong 541 người có lịch sử bị thương và có điểm báo thương, thì 407 người có vị trí xuất hiện điểm báo thương hoàn toàn phù hợp với vị trí bị thương của họ, chiếm 75%; có 304 người xuất hiện số điểm báo thương tương đương với số vị trí bị thương, chiếm 56%.

Cũng có người căn cứ theo phương pháp trình bày trên đây đã tổng điều tra 486 người, từ triệu chứng mắt chẩn đoán có thương 62 người, thực tế bị tổn thương cấp và mạn tính là 68 người, tỷ lệ phù hợp đạt 91,1%.

34. Theo kinh nghiệm của lương y Diệp Hữu Phúc ở Trung quốc, màu sắc của bạch tinh hai mắt có biểu hiện màu vàng, chủ vị trí bệnh phần ngực ở trong 2 bên đường giữa xương khóa, phía trên đường liên của vú; nếu màu đỏ, chủ vị trí bệnh phần ngực bụng trong hai bên đường giữa xương khóa, đường liên vú trở xuống, đường ngang trung tâm rốn trở lên; nếu màu đen, là vị trí

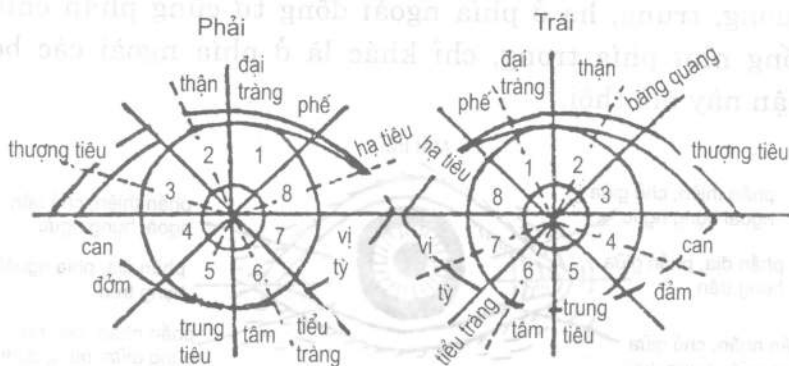
bệnh ở phần bụng dưới, hai bên đường giữa xương khóa trở vào, đường ngang trung tâm rốn trở xuống; nếu màu xanh lam, chủ vị trí bệnh ở 2 bên bụng dưới, phía ngoài đường giữa hai bên xương khóa, đường ngang trung tâm rốn trở xuống. Mao mạch ở bạch tinh mắt trái chủ về bệnh ở bên trái, mao mạch bạch tinh mắt phải, chủ về bệnh ở bên phải; phía trong đồng tử, chủ về bệnh ở bên trong cơ thể, phía ngoài đồng tử chủ về bệnh ở bên ngoài cơ thể. Nếu lấy đường ngang trung tâm đồng tử làm phân giới 3 phần thượng, trung, hạ (hình 1-40), thì mối quan hệ tương ứng của vị trí xuất hiện tơ huyết với bệnh tật trong cơ thể là: Phần trên phía trong đồng tử chủ về bệnh phần ngực phía trong đường giữa xương khóa, đường ngang trung tâm vú trở lên; phần giữa chủ về bệnh ở phần ngực bụng phía trong đường giữa xương khóa, đường ngang trung tâm vú trở xuống; ở phần dưới chủ về bệnh ở phần bụng dưới, phía trong đường giữa xương khóa, đường ngang tâm rốn trở xuống. 3 phần thượng, trung, hạ ở phía ngoài đồng tử cũng phân chia giống như phía trong, chỉ khác là ở phía ngoài các bộ phận này mà thôi.



Hình 1-40. Sơ đồ phân 3 phần bạch tinh thượng, trung, hạ.

Có người đã theo phương pháp này đã điều tra người mù 2 mắt, tỷ lệ phù hợp triệu chứng là: Điều tra 51 người, tỷ lệ phù hợp hoàn toàn là 37,3%, tỷ lệ phù hợp cơ bản là 54,9%, tổng tỷ lệ phù hợp là 92,1%; tỷ lệ phù hợp bệnh vị: Điều tra 47 người, tỷ lệ phù hợp hoàn toàn là 38,3%, tỷ lệ phù hợp cơ bản là 40,4%, tổng tỷ lệ phù hợp là 78,7%.

35. Nhãn cầu kinh khu chẩn pháp: Là phương pháp của giáo sư Bành Tĩnh Sơn ở Học viện Trung y Liêu Ninh, Trung Quốc, phân chia nhãn cầu thành 8 kinh khu (hình 1-41), các tạng phủ đại diện cho các kinh khu, trái phải giống nhau. Khu 1 - đại diện cho phế và đại tràng; khu 2 đại diện cho thận và bàng quang; khu 3 đại diện cho thượng tiêu; khu 4 đại diện cho can và đờm; khu 5 đại diện cho trung tiêu; khu 6 đại diện cho tâm và tiểu tràng; khu 7 đại diện cho tỳ vị; khu 8 đại diện cho hạ tiêu. Quan sát mọi thay đổi về hình trạng và màu sắc của mạch máu trên các khu kết mạc có thể chẩn đoán được bệnh trên.



Hình 1-41. Nhãn cầu kinh khu chẩn pháp.

(1) Nếu ở gốc mạch máu thô to, đa số là sự lưu thông của máu bị ứ trệ; mạch máu cong trướng, thậm chí trướng nổi lên, đa số thuộc chứng huyết ứ; mạch máu kéo dài, đồng thời từ một kinh khu nào đó kéo dài sang đến kinh khu bên cạnh, là triệu chứng phát bệnh ở một kinh khu truyền đến một kinh khu khác; mạch máu phân nhánh giống như cành cây, thường phát sinh ở phần từ đường ngang đồng nhân trở xuống, đa số thuộc chứng máu lưu thông bị ứ trệ; mạch máu trên cầu kết mạc tựa như nổi cao lên một đường, đa số thuộc bệnh trĩ lậu hoặc bệnh hậu môn; mạch máu khu tiểu tràng mất phải nổi cộm lên, đa số là viêm loét cục bộ hành tá tràng; ứ huyết ngưng tập thành mảnh, dễ xuất hiện ở khu gan, mật và hạ tiêu, đa số là chứng uất; đoạn cuối mạch máu kéo dài giống như chuỗi hạt sương treo, đa số thấy ở bệnh nhân bị tích trùng hoặc bị ứ huyết.

(2) Màu mạch máu đỏ tím, đa số là nhiệt thịnh; màu nhạt mờ, đa số thuộc chứng hư (khí huyết bất túc) hoặc hàn chứng. Trong màu đỏ kèm đen, là bệnh truyền nhiệt mới; nếu nhiệt bốc hừng hực huyết trệ, màu sẽ chuyển từ tím sang đen, màu đỏ tươi, đa số là chứng thực nhiệt mới cảm nhiễm; màu xám tối, là ổ bệnh cũ lâu ngày; màu đỏ thẫm, là thể bệnh tăng nặng thêm; màu vàng nhạt là bệnh sắp khỏi; trong màu đỏ kèm vàng, là thể bệnh giảm nhẹ.

(3) Nếu mạch máu của kinh khu nào đó kéo dài đến kinh khu khác, mà màu sắc mạch máu của kinh khu nguyên phát thâm đậm, là tà truyền sang kinh khác, bệnh của kinh nguyên phát vẫn nặng; ngược lại, là không

truyền sang kinh khác, bệnh của kinh nguyên phát đã truyền giảm dần.

5. Bệnh ở hắc tinh

1. Nhài quạt động: Phàm là hắc tinh vẫn đục, bề mặt bản đục, viền biên không rõ ràng, đáy không sạch, màu chất huỳnh quang dương tính, có xu thế phát triển hoặc tốc độ phát triển nhanh, đều thuộc phạm vi loại này. Đa số do can kinh bị phong nhiệt, hoặc can đởm hỏa thịnh, hoặc thấp nhiệt hun chưng gây nên.

2. Nhài quạt tĩnh: Còn gọi là túc ế. Phàm là hắc tinh vẫn đục, bề mặt sáng bóng, viền biên rõ ràng, đáy sạch sẽ, màu chất huỳnh quang âm tính, sự thay đổi bệnh lý tương đối ổn định, đều thuộc phạm vi loại này. Trong đó, nhài quạt nhỏ mịn, phải dùng đèn tụ quang mới có thể quan sát thấy, thì gọi là băng hà ế; ế (nhài quạt) hơi dày, dưới ánh sáng tự nhiên có thể nhìn thấy, gọi là vân ế (nhài quạt mây); nhài quạt khá dày, nhìn qua là thấy, gọi là hậu ế; nếu nhài quạt dính vào hoàng nhân thì gọi là bán chi ế (vết nhài quạt mờ). Đều là chứng ngại vết sẹo của bệnh hắc tinh sau khi bệnh khỏi kết thành, thường kèm theo bệnh sử tan dịch bị chước (nóng), khí huyết mất điều hòa.

3. Ngân tinh độc kiến: Là chỉ loại bệnh mắt sinh nhài quạt ở hắc tinh, hình như ngôi sao, màu như bạc, tự nó sinh ra. Đa số do phong nhiệt phạm mắt; hoặc tổ thể thận âm bất túc, hư hỏa thượng viêm, tái phát (phục thụ) tà phong nhiệt, uất trệ ở phong luân mà thành.

4. Tụ tinh chướng: Là chỉ hắc tinh bỗng sinh ra nhiều nhài quạt hình sao nhỏ, rải rác như mây mù, hoặc sắp xếp

như cành cây, hoặc như bản đồ, hoặc có hướng phát triển về tầng sâu dần tụ lại dạng như đĩa tròn, bạch tinh đỏ sẫm, sợ ánh sáng chảy nước mắt. Đa số do sức đề kháng cơ thể bị hạ thấp, tà của phong nhiệt hoặc phong hàn xâm nhập; hoặc can hỏa xí thịnh (hừng hực), thượng công vào mắt; hoặc thấp nhiệt đàm hỏa, hun đốt hắc tinh; hoặc bệnh nhiệt thương âm, hư hỏa thượng viêm gây nên.

5. Tụ khu chướng: Là chướng ngại nhài quạt ở hắc tinh, khi tụ khi tán, hình dạng bất nhất, trong mắt rấp đau, tái phát nhiều lần. Đa số do thấp nhiệt đàm hỏa gây ra, hoặc do can thận âm hư lại kèm theo tà thấp nhiệt gây nên.

6. Chứng trắng rấp: Trên bề mặt hắc tinh xuất hiện nhài quạt hình sao nhỏ, trong mắt khô rấp khó chịu. Đa số do phế thận âm hư, âm tân bất túc, mắt mất nhu dưỡng, hoặc kèm theo có phong tà gây ra.

7. Nhài quạt ngưng mỡ: Chỉ nhài quạt sinh ra trên hắc tinh, dạng như mỡ ngưng kết, béo phù mềm, phát triển khá nhanh, dịch vàng xung lên. Nếu nhài quạt có màu xanh nhạt, hắc tinh viêm loét nhanh, lượng dịch vàng nhiều, che lấp đồng tử, bạch tinh vẫn đỏ vây xung. Đa số do hắc tinh bị thương, phong nhiệt tà độc xâm thương thừa nhập, dẫn đến nhiệt độc hừng hực mà thành; hoặc do chướng ngại tụ tinh v.v. lâu ngày không khỏi, lại thêm tà độc xâm nhập, chuyển hóa thành bệnh này.

8. Nhài quạt hoa trắng hãm: Là nhài quạt sinh ra trên hắc tinh gây chướng ngại, 4 bên cao lên, ở giữa thấp lõm, hình giống cánh hoa. Đa số do ngoại cảm phong nhiệt độc tà, trong do phế can tích nhiệt, trong ngoài đánh nhau,

ứng thực thượng xung, chúc thương hắc tinh, khí huyết ứng trệ mà thành.

9. Thấp ế: Là trên hắc tinh sinh ra chướng ngại nhài quạt hình tròn hoặc hình elíp, màu vàng tối, bề mặt như bã đậu chất đông lên, phát triển dần ra 4 bên, đủ mất nước mất dính nhầy, bạch tinh vẫn đỏ. Đa số do thấp tà ngoại xâm, hoặc thấp uất hóa nhiệt, thấp nhiệt (thấp nặng về nhiệt) thượng hun, chưng đốt hắc tinh mà thành.

10. Hoàng dịch thượng xung: Là chỉ loại dịch mũ màu vàng xuất hiện ở sau hắc tinh trước hoàng nhân, ít thì như vòng bán nguyệt trắng ở gốc móng tay, nhiều thì che phủ cả đồng thần. Đa số do tỳ vị tích nhiệt, lại thêm phong nhiệt tà độc, nội ngoại hợp tà, độc thịnh nhiệt cao, gây ra tam tiêu hỏa độc đốt lên, chưng đốt đồng nhân, đốt thương thần thủy, dịch mũ tụ ở trong mà thành.

11. Hắc ế như châu: Là trên hắc tinh nổi tràn lan nhài quạt, đen mà tròn, to nhỏ cao thấp không đều nhau, dạng như ngọc đen. Đa số do ngoại thụ phong nhiệt tà độc, nội kèm theo gan mật tích nhiệt, nội ngoại hợp tà, công lên hắc tinh mà thành.

12. Hỗn tinh chướng: Là chỉ tầng sâu hắc tinh xuất hiện vẫn đục màu xám trắng, đồng thời mạch đỏ từ 4 bên hắc tinh xâm nhập vào trong, sắp xếp như răng lược. Đa số do can kinh phong nhiệt hoặc gan mật nhiệt độc uẩn chưng ở mắt, chưng đốt tân dịch, khí huyết bất hòa, ứ huyết ngưng trệ mà thành.

13. Phong luân xích đậu: Là chỉ trên hắc tinh xuất hiện nhài quạt chướng dạng hạt, mà còn có mạch đỏ dất dứ

theo, màu đỏ như hạt đậu nhỏ. Đa số do can kinh tích nhiệt, hỏa uất phong luân, khí huyết mất điều hòa, ứ trệ trong lạc mà gây ra; người bị tái phát, thường có liên quan đến thể chất hư nhược, khí huyết hao hụt.

14. Mọc can: Là ở tầng can hắc tinh xuất hiện nhai quạt dạng hạt, màu xám trắng, nhô cao hơn bề mặt có biểu hiện hình tròn hoặc hình elíp, to nhỏ không đều nhau. Đa số do can hỏa thượng viêm, hoặc can hư kèm nhiệt, hoặc âm hư hỏa vượng gây nên.

15. Mất bộc lộ đỏ sinh nhai quạt: Là hắc tinh bạo lộ lâu ngày, dẫn đến bạch tinh bị vẩn đỏ, hắc tinh sinh nhai quạt. Đa số do phong liên lụy đến mí, bức mí lật dính màng làm cho mắt không thể khép lại được; hoặc do bạch tinh nhô cao, con ngươi lồi ra ngoài khoang mắt v.v. làm cho mí mắt che không kín hắc tinh; tiếp xúc với lực khí ở bên ngoài, thương tân hao dịch, hắc tinh mất nơi nhu dưỡng gây ra.

16. Màng đỏ sa xuống: Là mạch đỏ dày đặc tựa như màng, từ phía trên bạch tinh sa xuống hắc tinh. Đa số bị các nhân tố như mụn tiêu, phế can nhiệt thịnh, hỏa nhiệt thượng viêm, nhiệt uất mạch lạc, khí huyết ứ trệ mà thành.

17. Nhai quạt huyết bao tinh: Là chỉ mạch đỏ từ 4 phía che dần lấp hắc tinh, bao bọc lấp toàn bộ hắc tinh mà thành nhai quạt. Đa số do ban đầu là màng đỏ sa xuống, lại thêm 3 kinh tâm, can, tỳ, uẩn nhiệt, nhiệt uất trong máu, nhiệt vây huyết ứ gây nên.

18. Giải tinh: Hắc tinh bị phá loét, hoàng nhân nứt ra từ miệng loét, dạng như mắt cua. Đa số do can đởm hỏa thịnh, ăn mòn hắc tinh, gây ra phá loét, hoàng nhân rách ra mà thành.

19. Chính lậu: Là xuất hiện lỗ rò nhỏ ở chính giữa hắc tinh hoặc hơi lệch một chút. Đa số do bệnh nhai quạt mỡ ngưng v.v., bệnh tình tiến triển, can thận phong nhiệt phục hãm, loét rò phong luân mà thành; cũng có thể do vật sắc nhỏ nhọn chọc rách hắc tinh chưa hồi phục mà thành.

20. Cam mắt: Thường là trẻ em do bị bệnh cam tổn thương đến mắt, thấy hắc tinh bị vẩn đục, nặng thì viêm loét, con ngươi trở nên mềm. Là chứng nặng cam tích lên mắt, đa số do tỳ hư can vượng gây nên.

21. Nổi gai xoáy ốc: Là ở cực bộ trên hắc tinh bị nhô lên nhọn như trôn ốc, màu xanh đen, có vết ban nhai quạt màu trắng vây quanh, hoàng nhân khảm vào giữa nó, đa số do bị nhai quạt mỡ, lại thêm can khí quá thịnh, khí cơ uẩn tắc, mất điều hòa khí huyết gây ra.

22. Nổi triển lư tràn lan: Là hắc tinh nhô cao tràn lên, dạng như nắp đậy, đa số do dị thường bẩm sinh lại thêm can khí độc thịnh, uất kết kinh lạc, can mất sơ tiết, thực khí thượng ứng gây ra.

23. Nhai quạt đỉnh rễ sâu: Là hắc tinh sinh nhai quạt xuyên phá, hoàng nhân nhô ra ngoài theo miệng loét, dính chặt với hắc tinh, hình của nó như đỉnh. Đa số là nhai quạt mỡ ngưng và nhai quạt cánh hoa lõm để lại di chứng.

24. Nhai quạt rēm rử: Là nhai quạt chướng màu trắng từ trên đường viền hắc tinh rử xuống, dày mỏng không đều

nhau. Đa số do can kinh nhiệt độc ủng thịnh, thượng công hắc tinh mà thành.

25. Va chạm sinh nhai quạt: Dịch vật va vào mắt, tổn thương hắc tinh, để lại nhai quạt chướng màu trắng xám, là do ngoại thương gây nên.

26. Chướng trắng ngứa: Là trên đường viền hắc tinh sinh vẩn đục màu trắng xám. Đa số là người thể hư nhược, can khí bất túc, phế kim thặng khắc can mộc gây nên. Gần đây nghiên cứu của nước ngoài phát hiện, 4 bên xung quanh hắc tinh xuất hiện vẩn đục màu trắng xám, là triệu chứng côlestêrôn trong máu tăng cao, xơ cứng động mạch não và bệnh tim đại đa số xuất hiện triệu chứng này.

27. Hình trạng hắc tinh to nhỏ khác thường, to hơn bình thường hoặc nhỏ hơn bình thường. Đa số là sự dị thường bẩm sinh.

6. Bệnh ở đồng thần.

1. Các bệnh đồng thần như đồng thần giãn rộng, co hẹp đồng thần, hoặc biến hình, biến sắc, hoặc nhìn bề ngoài như bình thường nhưng bị trở ngại thị lực v.v., đều thuộc bệnh mắt nội chướng, thường do hao tổn trong tạng phủ, chân nguyên hao thương, tinh khí không thể phụng dưỡng lên mắt mà gây ra, đa số thuộc hư chứng. Nhưng cũng thường do nhiệt độc hỏa thịnh, đàm thấp não trệ, bế tắc khiếu đạo; hoặc can phong thượng xung thanh khiếu; hoặc ngoại thương phá tổn v.v. gây nên.

2. Đồng thần nhỏ hẹp: Là đồng thần co nhỏ, thậm chí nhỏ như lỗ kim, mất chức năng co giãn, kèm theo thấy

thần thủy vẫn đục, đỏ đau, thị lực giảm mạnh. Đa số do tà phong nhiệt ngoại tập, hoặc thấp nhiệt nội uẩn, nội ngoại hợp tà, thượng công vào mắt; hoặc do tà phong thấp nhiệt, chảy loạn kinh lạc, thượng nhiều mục khiếu gây ra.

3. Đồng thần khô khuyệt: Là hoàng nhân dính liền vào tinh châu, làm mất đi hình tròn hoàn chỉnh của nó mà thành ra dạng hoa mai hoặc răng cưa. Đa số do bị chứng đồng thần co nhỏ, tà thực nhiệt tồn lưu lâu không giải, hao tổn tân dịch, tà lưu tổn thương âm, hư thực tạp lẫn; hoặc lao tâm khổ trí, tửu sắc quá độ, can thận âm hao, hư hỏa thượng viêm gây ra.

4. Lục phong nội chương: Là đồng thần giãn rộng, có màu xanh nhạt, mắt sưng như muốn lồi ra ngoài, mắt cứng như gỗ, thị lực giảm nhanh, đầu đau nôn mửa. Đa số do tình chí không thoải mái, uất ức lâu ngày hóa hỏa, can mật phong hỏa thượng nhiều; hoặc tỳ vị hư hàn, can khí thăng tỳ, khí đục thượng phiếm, làm cho con người không thông, bế tắc huyền phủ, khí huyết bất hòa, thần thủy ứ trệ mà thành.

5. Hắc phong nội chương: Đồng thần giãn rộng, mắt sưng đau có lúc nôn mửa, thị lực giảm nhanh, bệnh thể tương đối chậm, phần nhiều do nhân tố đầu phong đàm hỏa, lại thêm tình đục tổn thương thận, thận tinh hư hao, hoặc thận âm không bằng can âm, can âm bất túc, can dương quá cao, khí huyết thất hòa, thần thủy ứ trệ mà thành.

6. Đồng thần giãn rộng: Là chỉ đồng thần mở rộng không thể co tụ được, khi nhìn mặt trời cũng không thể

thu nhỏ được. Đa số do thất tình nội thương, tinh khí không gom được; hoặc ăn quá nhiều đồ ăn cay nóng, uống rượu hút thuốc, tích nhiệt sinh hỏa, hao thương khí âm; hoặc do đàm hỏa thượng công gây nên. Bệnh lâu ngày thấu đồng thần giãn rộng, là triệu chứng thận kiệt sắp vong. Bệnh bạo thấy đồng thần giãn rộng, đa số là triệu chứng trúng phong nguy hiểm, đồng thần giãn rộng mà không thu là sắp chết.

7. Thông đồng: Là chỉ đồng nhân giãn to cực độ, tựa như không có đồng nhân, đồng thần với hoàng nhân lẫn lộn khó phân. Là do đột nhiên bị kinh sợ, khí cơ nghịch loạn; hoặc can kinh phong nhiệt thượng ủng, hoàng nhân không thành cửa chắn; hoặc do ngoại thương huyết ứ trở lại gây ra.

8. Đồng thần khiếm cạnh: Tức là đồng thần xiên lệch, hoặc như hạt hạnh nhân hạt đào, hoặc có dạng hình bán nguyệt hoặc tam giác. Đa số do gan thận, khô nước hỏa viêm, mất mất nhu dưỡng gây nên.

9. Chứng trùng đồng thần: Là trong khu đồng thần của một bên mắt có 2 hoặc 2 đồng nhân trở lên, to nhỏ, hình thái khác nhau, nhìn lên thì nhỏ, nhìn xuống thì to, co giãn bình thường. Đa số do trong thời kỳ thai nhi phát triển không bình thường, sinh ra đã có, cũng có trường hợp do phẫu thuật gây nên.

10. Đồng thần 2 mắt to nhỏ không đều nhau: Một bên co nhỏ hoặc giãn rộng, là khí cơ nghịch loạn, âm dương mất điều hòa nghiêm trọng. Nếu 2 bên đều co hẹp, là triệu chứng của hiện tượng bế trúng phong; 2 bên đều giãn rộng,

lại là triệu chứng thoát trúng phong. Đồng thần từ nhỏ biến dạng to ra, là triệu chứng bệnh tình từ bế chuyển sang thoát, phạm là đồng tử giãn rộng, là bệnh nguy hiểm, đa số có biến chứng trong nháy mắt; nếu cùng lúc đồng thần phát sinh thay đổi, còn kèm theo ánh mắt tối tăm, nhãn cầu đỏ dần, 1 hì 1 vật tán loạn không rõ, là triệu chứng thất thần, dự báo diễn biến và phát triển bệnh rất xấu; hơn nữa, trong lâm sàng thấy đồng thần co nhỏ là dự báo các bệnh giang mai, tiểu đường, lao, bệnh phong hủi. Đồng thần co nhỏ như đầu kim là triệu chứng trúng độc; đồng thần không tròn, 2 bên to nhỏ không đều lại là tín hiệu khối u trong não; bệnh tật trong đầu não nếu đồng thần phản xạ chậm với ánh sáng là triệu chứng nguy kịch; đồng thần trái phải rung động là bị suy nhược thần kinh; đồng thần co giãn quá nhanh là thần kinh quá mất cảm.

11. Huyết quán đồng thần: Là huyết ứ tích ở phía dưới đồng thần hoặc che lấp toàn bộ đồng thần, hoặc trong đồng thần thấy có mờ mờ màu đỏ sậm hoặc đỏ tối. Đa số do va chạm ngoại thương, hoặc do chích nhể nội chương v.v., gây tổn thương đến huyết lạc hoàng nhân, máu chảy ngoài lạc, tích ở đồng thần; hoặc do can đởm rực hỏa, bức huyết vọng hoành, huyết lạc bị phá tổn, tưới vào đồng thần.

12. Thanh phong nội chương: Là trong đồng thần có vân đục nhẹ, có màu xanh nhạt, như mây nhạt bao phủ núi xanh, thị lực ngày càng suy giảm, tầm nhìn ngày càng bị thu hẹp, con ngươi cứng dần. Đa số do uất ức phần nộ, can khí uất trệ, hóa hỏa sinh phong; hoặc mắt căng thẳng đến kiệt thị, can thận âm hao, khí cơ không thông gây nên.

13. Ô phong nội chứng: Là khí sắc trong đồng thân tối tăm, như mây đen nặng nề trong màn mưa, thị lực ngày càng mờ mịt, cuối cùng không nhìn thấy được ánh sáng. Đa số do thất tình bị nội thương, ham muốn thái quá, âm tinh nội tổn, âm không chế ngự được dương, can phong thượng nhiễu gây ra.

14. Hoàng phong nội chứng: Là đồng thân giãn rộng khó thu, khí sắc vẫn đục không trong, mà có màu vàng nhạt thân quang muốn tuyệt. Đa số do bị lục phong nội chứng không trị, gan mật phong hỏa thượng nhiễu, hao tổn đồng thân, chưng đốt thân cao mà thành.

15. Nhài quạt tròn: Là trong đồng thân, con người vẫn đục như màu trắng bạc, hình tròn. Nếu thời kỳ đầu của bệnh, vẫn đục chỉ bằng hoa táo, răng cưa, thì gọi là nội chứng hoa táo. Bệnh này đa số thấy ở người già, đa số do cơ thể suy lão, gan thận bất túc, tinh huyết hư hao, mất nhu dưỡng; hoặc tỳ hư nhược, mất bình thường vận hóa, thanh khí không thể dâng lên, các tinh chất không thể nuôi dưỡng đủ cho mắt gây ra.

16. Hoàng tâm nội chứng: Là chỉ hạt tinh châu trong đồng thân bị vẫn đục màu nâu vàng. Nguyên nhân bệnh cơ bản giống như ế phong nội chứng, nhưng đa số do khí huyết bất túc, thanh khí không dâng lên được, mất mất nhu dưỡng.

17. Thai bị nội chứng: Là khi sinh ra đã bị tinh châu vẫn đục. Đa số là bị cả 2 mắt, có thể sau khi sinh mấy tháng mới phát hiện được. Cũng có trường hợp 10 năm sau mới phát hiện được. Do di truyền cha mẹ; hoặc do thiếu

hút bẩm sinh, tỳ thận lưỡng hư; hoặc do thời kỳ có thai ăn uống không đầy đủ điều hòa, an dưỡng nghỉ ngơi không điều độ, hoặc dùng sai một số loại dược vật, hoặc do nguyên nhân bệnh tật ảnh hưởng đến sự phát triển của thai nhi mà thành.

18. Kinh chẩn nội chướng: Là con người sau khi bị thương, tổn hại đến tinh châu; xuất hiện vân đục màu trắng xám hoặc màu sữa trắng, gây trở ngại đến thị lực. Đa số do những vật cùn gây tổn thương phần mắt, mất điều hòa khí huyết, mạch lạc bị uất ách, khí thuận thanh trong mắt thất vận, tinh châu thất dưỡng, dẫn đến khí trệ cao ngưng, dần dần thành nội chướng; hoặc do vật sắc gây tổn thương, tinh châu bị phá rách, cao mỗ tràn ra ngoài, ngưng kết nhanh mà thành nội chướng.

19. Đồng thần bị trắng (vân đục tinh trạng thể): Là triệu chứng bệnh tiểu đường, tay chân co giật; đồng thần bị vàng là triệu chứng u tế bào mẹ võng mạc thị giác (u ác tính), loét thủy tinh thể. Đồng thần bị đỏ, là tín hiệu mắt bị ngoại thương, xuất huyết đáy mắt; đồng thần bị xanh, là nhãn áp quá cao (mắt thông manh).

7. Các chứng bệnh trong mắt.

1. Thủy tinh thể:

(1) Trong mắt có bệnh viêm hoặc có bệnh sử, trong thủy tinh thể bị vân đục dạng như bụi, đa số là thấp nhiệt uẩn chung.

(2) Trong mắt có bệnh do xuất huyết hoặc bệnh sử, hoặc có lịch sử ngoại thương, trong thủy tinh thể xuất hiện vân đục dạng mảnh hoặc dạng dây, đa số là khí trệ huyết ú.

(3) Đáy mắt có thay đổi dạng thoái hóa, trong thủy tinh thể xuất hiện vân đục dạng bông hoặc dạng nòng nọc, đa số là can thận bất túc hoặc khí huyết hư nhược.

2. Núm thị giác:

(1) Núm vú mắt bị sung huyết đầy lồi lên, màu đỏ tươi, viền biên không rõ ràng, đa số là can đởm thực hỏa; hoặc can khí uất kết, uất lâu hóa hỏa; hoặc kèm theo khí trệ huyết ứ mà thành.

(2) Đầu núm nhìn có màu trắng nhạt hoặc trắng nhợt, vết lõm sinh lý mở rộng sâu thêm, đa số là can thận bất túc; hoặc tỳ khí hư nhược, khí huyết bất túc gây nên. Nhưng cũng có trường hợp trong hư kèm thực.

(3) Huyết quản đầu núm nhìn gập quỵ xuống về phía cạnh mũi, hoặc có nhịp đập động mạch, đa số là âm hư dương kháng, can phong thượng nhiễu; hoặc đàm thấp nội trở gây ra.

3. Mạch máu võng mạc nhìn:

(1) Mạch máu thô to, kèm theo có vật thấm ra hoặc xuất huyết, đa số là máu có nhiệt.

(2) Mạch máu co giập, động mạch bị nhỏ lại, phản quang tăng mạnh; hoặc chỗ giao nhau của động mạch, tĩnh mạch có dấu ép; hoặc phần vết ban ràng có mạch máu nhỏ dạng xoáy ốc, đa số là can thận âm hư, âm không tiềm dương, can dương quá cao gây nên.

(3) Tắc trở mạch máu: Phát sinh ở động mạch, biểu thị rõ là động mạch bị nhỏ lại như sợi tơ đồng, cách đầu núm nhìn không xa thì tiêu mất, đa số là tình chí bất toại, can

khí nghịch thượng, dẫn đến huyền phủ không thông, bế tắc mạch lạc; phát sinh ở tĩnh mạch, biểu thị là tĩnh mạch bị căng trương cong gập, nặng có thể có dạng khúc đoạn, đa số là âm hư dương kháng, mạch lạc ứ trở; hoặc can hỏa thượng viêm, hỏa nung mạch đạo gây nên.

(4) Mạch máu bị nhỏ lại, kèm theo đáy mắt có thay đổi suy thoái, đa số là khí huyết bất túc, mắt mất nhu dưỡng gây ra.

4. Xuất huyết võng mạc nhìn:

(1) Xuất huyết võng mạc nhìn: Màu đỏ tươi, biểu hiện dạng như ngọn lửa, bệnh tình tương đối nhẹ. Có dạng mảng, dạng đoàn, ở tầng sâu, bệnh tình khá nặng; nếu xuất huyết lượng nhiều, đáy thủy tinh thể, không thể nhìn tới đáy mắt, bệnh tình càng nặng. Đều là huyết tràn ngoài mạch gây nên. Nguyên nhân của nó có khá nhiều, như là tâm can hỏa nhiệt, chưng bức mạch đạo, máu chảy lung tung; hoặc can thận âm hư, âm không tiềm dương, can dương quá cao, can mất tàng huyết; hoặc khí huyết ứ trệ, huyết ứ chưa đi, huyết mới vọng hành; hoặc ngoại thương mạch đạo v.v. gây ra.

(2) Nếu xuất huyết cũ, màu sắc đỏ tối, đa số là khí cơ bất lợi, huyết ngưng không lưu thông, khí huyết ứ trệ.

(3) Nếu mạch máu bị cơ hóa, tổ chức bị tăng sinh, cũng là khí trệ huyết ứ, hoặc đàm thấp uất tích, ngưng tích không tán mà gây ra.

(4) Nếu xuất huyết tái phát, cũ mới lẫn tạp, hoặc sinh mạch máu mới, đa số là âm hư hỏa vượng, hư hỏa thượng

viêm; hoặc tỳ khí hư nhược, thống huyết mất quyền; hoặc trong hư kèm ú, trong hư kèm tà, chính hư tà lưu gây ra.

(5) Nếu xuất huyết chỉ giới hạn ở phần ban vàng, thường thấy ở các bệnh nhân cận thị trung độ trở lên và phần ban vàng bị biến tính dạng đĩa, đa số do mất nhìn lâu căng thẳng, hao tổn can âm, can mất tàng huyết; hoặc tỳ khí hư nhược, thống huyết mất quyền gây ra.

5. Vồng mạc nhìn có vật thắm ra:

(1) Vồng mạc nhìn có chất thắm ra tươi, đa số là can đờm thấp nhiệt hoặc nhiệt uất trong máu gây ra.

(2) Nếu vồng mạc có biểu hiện thủy thũng tràn lan, đa số là mất điều hòa tỳ thận, thủy khí thượng phấp gây ra. Thường thấy ở các bệnh nhân bị viêm thận.

(3) Vồng mạc xuất hiện sự thay đổi khô héo, đa số là can thận bất túc, khí huyết hư nhược.

6. Bộ phận ban vàng:

(1) Phần ban vàng có thủy thũng thắm ra, đa số là can khí phạm tỳ, tỳ mất vận hóa, thủy thấp đình tụ; nếu thủy thũng tiêu thoái, lưu lại chất thắm ra, đa số là mất điều hòa khí huyết, khí huyết ú trệ.

(2) Nếu chất thắm ra tươi lẫn tạp với chất thắm ra cũ, đa số là âm hư hỏa vượng gây ra.

(3) Chất thắm ra cũ, hoặc có sắc tố lắng đọng, hoặc ban vàng biến tính dạng túi, đa số là can thận bất túc gây nên.

8. Thay đổi nhãn vị

1. Con người lồi cao: Là con người một bên mắt sưng tấy nhô cao, chuyển động khó khăn, tăng cận bạch tinh bị ủng

thũng. Đa số do phong nhiệt hỏa độc, tạng phủ tích nhiệt, thượng công lên mắt, hoặc do đầu mắt bị mụn sưng, đờn độc v.v. gần với ổ bệnh, tà độc lan rộng đến trong khoang mắt gây nên. Con người bị lỗi ra dạng tiến triển, đa số là trong khoang có khối u gây nên.

2. Hắc mạc ngưng tinh: Là con người 2 mắt lỗi ra, như mắt hung thần ở trong miếu đường, đỏ thẫm như mắt chim, tia nhìn ngưng tụ, khó chuyển động. Đa số do mất cân bằng tình chí, can khí uất kết, uất lâu hóa hỏa, hỏa nhiệt thượng viêm, mục lạc sấp trệ; hoặc do uất lâu thương âm, tâm âm hao tổn, can âm bị tổn thương, dẫn đến âm hư dương kháng gây ra.

3. Con người lỗi ra khoang: Là con người đột nhiên lỗi ra, nhẹ thì ngậm ở trong mí, nặng thì lỗi ra ngoài khoang, khi nổi giận gào thét càng bị nặng hơn, khi ngừng mắt lên hoặc nằm ngửa thì có giảm nhẹ. Đa số do nổi giận dùng dùng, gào thét to tiếng, cúi đầu hít hở v.v. làm cho khí huyết cùng chạy lên trên, mạch lạc uất trệ gây ra.

4. Bị thương tinh lỗi ra: Là con người bị lỗi ra, mí mắt sưng tấy xanh tím, có lịch sử bị ngoại thương. đa số do bị gãy xương khoang mắt, tổn thương đến tổ chức phần mềm trong khoang; hoặc tiêm chích ở huyết vị xung quanh mắt và tiêm sau nhãn cầu, làm tổn thương sai lệch vào huyết lạc, huyết tràn ngoài lạc, đình ở trong khoang gây ra.

5. Tổn thương cao hãm con người: Là chỉ con người bị cao hãm về phía sau. Đa số do sắc dục quá độ, thận tinh quá hao; hoặc thích ăn các đồ ăn cay khô, hao tân chức dịch; hoặc gây tổn thương sai đến kinh lạc khoang mắt, xuất

huyết quá nhiều, ứ huyết nội đình, máu bị cơ hóa, làm cho con người bị co hãm về phía sau gây ra.

6. Rách xuyên con người, hoặc chứng đồng thân co nhỏ không trị khỏi dẫn đến con người bị co héo lồm xuống, là nhài quạt hãm tinh; con người bé nhỏ từ thời thơ ấu, biểu hiện lồm xuống, là dị thường bẩm sinh, nếu sau khi bị thổ tả mà con người lồm xuống, là hiện tượng tân dịch đại thoát.

7. Phong khiên phiến thị: Là con người bỗng nhiên bị thiên lệch về một bên, đồng thời khi vận động về phía bên bị bệnh gặp khó khăn, thậm chí bị hạn chế nghiêm trọng, nhìn 1 thành 2, lợm giọng nôn mửa. Đa số do khí huyết bất túc, tẩu lý (khoảng cách giữa cơ và da) không chắc chắn, phong tà thừa hư ập vào, dẫn đến gân mạch chùng hoãn; hoặc do mất điều hòa tỳ vị, tân dịch không phân bố, tụ thấp sinh đàm, phong đàm trở lạc gây ra; cũng có trường hợp do bệnh có tính chiếm vị trí trong đầu gây ra. Bệnh này nếu đồng thân bị thiên lệch nghiêm trọng, gọi là đồng thân phản bối (quay lưng); nếu chỉ nhìn xiên xuống phía dưới, gọi là trụ tinh.

8. Hai mắt thông tinh: Là cả 2 mắt đều lệch vào phía trong có tính thay thế cho nhau, là bệnh mắt bị từ thuở nhỏ. Đa số do con người phát triển không tốt, hình thành viễn thị hoặc do ép nhìn vật gần lâu ngày, dẫn đến con người bị xiên lệch; hoặc do bệnh nhiệt khi còn nhỏ, tà phong nhiệt công lên não, tổn thương gân não, gân mạch ngưng đình gây ra.

9. Mất ngược lên: Là con người 1 mắt hoặc cả 2 mắt luôn nhìn ngược lên, không thể nhìn xuống được. Nếu bị một mắt, đa số do chính khí nội hư, tấu lý không bền vững, ngoại tà thừa nhập, hoặc do ngoại thương gây ra; nếu cả 2 mắt ngược lên, đa số do hỏa nhiệt kháng thịnh, thượng nhiều tâm thần, hoặc đờm dãi ủng thịnh mà thành.

10. Méo miệng lác mắt: Là chỉ miệng và mắt cùng méo lệch sang một bên. Đa số do chính khí bất túc, kinh lạc hư không, tai biến kinh lạc, đường kinh bất lợi; hoặc do đàm thấp nội uẩn, phục cảm phong tà, phong đàm trở lạc; hoặc di chứng sau khi bị tai biến (trúng phong); khí hư huyết trệ, mạch lạc ứ trở; hoặc ngoại thương đầu mặt, tổn thương kinh lạc v.v. gây ra.

11. Xoay vòng dây tời: Túc là con người 2 mắt không tự chủ được cứ chuyển động trái phải hoặc lên xuống như dây tời liên tục, rung động có tiết tấu nhịp độ hoặc xoay chuyển không ổn định. Đa số do tấu lý không vững bền, phong tà ngoại nhập; hoặc can huyết bất túc, âm không chế được dương, can phong nội động; hoặc do thiếu hụt bẩm sinh, con người phát triển kém hoàn chỉnh, trở ngại thị lực cao độ gây nên.

9. Chướng ngại thị lực

1. Cận thị: Còn gọi là thích gần sợ xa. Túc là nhìn vật xa lơ mờ mà nhìn gần thì rõ ràng, không có gì khó chịu ở phần mắt. Đa số do mắt làm việc căng thẳng gây nên. Là tâm dương suy nhược, thần quang không phát ra xa được; hoặc can thận lưỡng hư, tinh huyết thiếu hụt; dẫn

đến thần quang suy vi, tia sáng không thể phóng xa. Cũng có nguyên nhân thiếu hụt bẩm sinh, di truyền bẩm sinh gây ra.

2. Viễn thị: Còn gọi là có thể nhìn xa sợ gần. Tức là nhìn vật xa rõ hơn nhìn gần, khi bị nghiêm trọng thì nhìn xa cũng không rõ. Đa số do thiếu hụt bẩm sinh, sinh ra đã vậy, âm dương lưỡng suy, dương không sinh âm, âm hư không thể thu gom, tia sáng tán loạn; hoặc do thận âm bất túc, âm tinh hư tổn, không thể gom tụ tia sáng gây nên.

3. Lão thị: Còn gọi là lão hoa nhãn. Là chỉ những người từ 40 tuổi trở lên nhìn xa còn rõ, nhìn gần mờ dần. Đa số do tuổi cao thể hư, thận tinh suy dần, âm tinh bất túc, tia sáng có dư, tia sáng trong mắt phát vượt ra ngoài, mà không thể thu gom nhìn gần mà gây ra.

4. Bạo manh: Là nhìn bề ngoài mắt thì tốt, nhưng nhìn sự vật thì sa sút nhanh gấp. Lâm chứng căn cứ vào biểu hiện đáy mắt khác nhau mà phân ra như sau:

(1) Bạo manh do viêm hệ mắt: Là chỉ hệ mắt sinh viêm, sung huyết thủy thũng, thị lực giảm nhanh, thậm chí mất ánh sáng. Đa số là can đởm thực hỏa, thượng viêm ở mắt gây nên.

(2) Bạo manh do tổn thương hệ mắt: Là bị ngoại thương ở phần đầu não và phần mắt, tổn thương đến hệ mắt, gây ra thị lực giảm mạnh, nặng có thể mù. Đa số do ngoại thương khí huyết ú trệ gây ra.

(3) Bạo manh do thoát rụng phần vỏ mắt (thị y): Là chỉ phần vỏ áo mắt bị thoát rụng gây ra thị lực giảm nhanh,

nặng có thể mù. Người mới bị có tia sáng lóe lên trước mắt, nhìn vật biến hình, tiếp đến là có cảm giác mảng đen che lấp trước mắt. Đa số do mất điều hòa tỳ thận, tỳ mất kiện vận, thận dương bất chấn, thủy thấp đình tụ, thượng phiếm vào mắt mà gây nên; nguyên nhân gây ra bệnh này thường là ngoại thương độ nhẹ.

(4) Bạo mạnh do trở trệ lạc mắt: Là chỉ mạch lạc của thị y (vỏ mắt) bị trở trệ, làm cho thị lực đột nhiên giảm mạnh, nặng có thể mất ánh sáng. Đa số do sự cố tình chí, can khí nghịch lên, khí trệ huyết ứ, huyền phủ không thông, tắc trở mạch lạc gây ra.

(5) Chảy máu mắt: Là do xuất huyết đáy mắt, dẫn đến thị lực giảm nhanh, nặng có thể mất ánh sáng, đa số do can hỏa nóng rực, bức huyết vọng hành; hoặc phế thận âm hư, hư hỏa thượng viêm, hỏa uất mạch lạc, huyết không theo kinh; hoặc can khí bất toại, uất hỏa hóa nhiệt, mất chức năng tàng huyết; hoặc âm hư dương thịnh, nhiều lân mục khiếu, mạch lạc ứ trở, huyết tràn ngoài mạch v.v. gây nên.

5. Bệnh thanh manh (glôcôm): Nhìn bề ngoài mắt thì tốt, thị lực giảm chậm, không có gì khó chịu rõ rệt, kiểm tra đa số thấy hệ mắt khô héo và biến trắng. Đa số do khí huyết bất túc, can thận hao tổn, tinh không đầy đủ, mất dưỡng hệ mắt, huyền phủ uất trệ gây ra; cũng có nguyên nhân chấn thương ở đầu, trong đầu não có khối u, ngộ độc được vật gây nên.

6. Mắt nhìn mờ mịt: Nhìn ngoài mắt không có gì khác nhưng thị lực giảm sút, nhìn vật lơ mờ không rõ. Kiểm tra

đáy mắt, có thể thấy bị sung huyết nhẹ độ, mạch lạc có biểu hiện hơi đầy, trên bề mặt võ mắt có chất thấm ra màu vàng trắng hoặc có sắc tố lắng đọng không có quy luật. Đa số do thấp nhiệt đàm trọc nội uẩn, thượng phạm thanh khiếu, hoặc tình chí không thư thái, khí trệ huyết uất, huyết phủ bất lợi; hoặc can thận bất túc, tinh huyết hư hao; hoặc khí huyết hư hao mất mất nguồn dưỡng gây nên.

7. Khô ráp hoa mắt: Là chỉ trong mắt khô ráp, nhìn vật không rõ, đa số do can thận âm hư, hoặc can huyết bất túc, mắt mất nhu dưỡng gây nên.

8. Tình sáng đêm tối: Là bên ngoài mắt không có gì khác, nhìn vật chỗ tối hoặc ban đêm khá rõ, ban ngày nhìn không rõ. Đa số tình can thận hư hao, mắt mất nhu dưỡng, hoặc thận thủy bất túc, thần quang lộn xộn gây ra.

9. Mù đêm (quáng gà): Là chỉ vào thời điểm chập tối hoặc ở chỗ tối nhìn vật không rõ. Trong lâm chứng còn phân loại như sau:

(1) Mắt quáng gà do can hư: Thường thấy ở thời kỳ đầu trẻ em bị cam tích lên mắt, triệu chứng thấy 2 mắt khô ráp khó chịu trước ánh sáng, chớp mắt nhiều, hoặc nhắm mắt khó mở, về đêm nhìn vật không rõ, nếu không điều trị kịp thời có thể dẫn đến bạch tinh khô táo, thường xuất hiện trong ngoài 2 bên các vết ban khô táo hình tam giác màu xám, hắc tinh thiếu dịch, thậm chí viêm loét phá tổn, hình thành tinh cua. Đa số do tạng phủ trẻ em mềm yếu, tỳ thường thiếu hụt, lại thêm ăn uống không điều tiết, hoặc khản ăn; hoặc nuôi dưỡng không chu đáo; hoặc kiêng

khem không nguyên tắc; dẫn đến tổn thương tỳ vị, các chất dinh dưỡng không được vận hóa, can huyết bất túc, mắt mất nhu dưỡng gây nên.

(2) Quảng gà cao phong: Còn gọi là cao phong nội chương, chỉ mù về đêm, thị lực dần dần bị sa sút, tầm nhìn ngày càng thu hẹp. Kiểm tra đáy mắt thấy có vàng nền ở hệ mắt, mạch lạc bị thu nhỏ, trên phần võ mắt có sắc tố lắng đọng không theo quy luật. Đa số do thiếu hụt bẩm sinh, mệnh môn hỏa suy; hoặc can thận hư tổn, tinh huyết bất túc; hoặc tỳ vị hư nhược, thanh khí không lên v.v., dẫn đến mắt mất nhu dưỡng, khí huyết thất hòa, mạch đạo ứ trệ gây ra.

10. Thị giác khác thường

1. Bóng đen trước mắt: Trước mắt xuất hiện bóng đen dạng điểm hoặc dạng dây bay lượn bất định gọi là tinh mây mù di động. Khởi bệnh nhanh, bất ngờ, đa số là thấp nhiệt hun lên hoặc xuất huyết trong mắt gây ra; nếu phát sinh chậm, đa số là can thận bất túc hoặc khí huyết hư hao gây ra. Nếu trước mắt xuất hiện bóng đen dạng chấm cố định không di động, đa số là thời kỳ đầu của nhai quẹt tròn nội chương. Thường do can thận hư hao gây nên.

2. Nhìn vật biến hình: Là nhìn thẳng hóa cong, nhìn chính diện hóa xiên lệch, nhìn to thành nhỏ, nhìn dài hóa ngắn, nhìn ngắn hóa dài v.v.. Đa số do can uất huyết trệ, khí huyết mất điều hòa; hoặc tỳ mất kiện vận, thấp tà đình tụ; hoặc can thận âm hao, hư hỏa thượng viêm gây nên.

3. Nhìn 1 thành 2: Là nhìn 1 vật thành ra 2 vật. Đa số do phong tà nhập lạc, cơ mắt tê dại gây nên hoặc do can thận hư nhược, khí huyết bất túc gây ra.

4. Nhìn cố định thấy di động: Là nhìn một vật thể cố định lại thấy vật đó di động. Đa số do can thận âm hư, can huyết hao hụt gây ra.

5. Nhìn vật đảo ngược: Tức là nhìn vật thể thành dạng xoay tròn đảo ngược. Đa số do khí huyết lưỡng hư, mắt mất nuôi dưỡng gây nên.

6. Nhìn có màu sắc: Nhìn bề ngoài mắt không có gì khác lạ, nhưng khi nhìn vật thể không màu lại thành có màu sắc, đa số do can thận bất túc, tinh huyết hư hao, mắt mất nhu dưỡng mà thành.

7. Nhìn vật dị sắc: Bề ngoài mắt không có gì khác, khi nhìn vào vật thì khả năng phân biệt màu sắc kém, hoặc không thể nhận ra một số màu sắc. Nhìn vào màu đỏ lại cảm thấy là màu trắng, gọi là trông đỏ như trắng. Đa số do di truyền bẩm sinh gây ra, là gan thận âm hư, tinh huyết không thể thượng thừa mà thành.

8. Hồng thị (cầu vồng): Là nhìn vào ánh sáng đèn có vầng màu xanh đỏ. Nếu kèm theo mắt sưng đau đầu là một trong triệu chứng ngũ phong nội chứng. Nếu dữ mắt như hồ dính, đa số là phong nhiệt phạm mắt gây ra.

9. Tọa khởi sinh hoa: Tức là ngồi lâu hoặc nằm lâu đột nhiên đứng dậy cảm thấy chóng mặt hoa mắt. Đa số do khí huyết bất túc hoặc gan thận âm hư gây ra; cũng thường thấy ở người bình thường.

10. Huỳnh tinh đầy mắt (đom đóm): Là các chấm sáng như sao tán loạn trước mắt, như hàng đàn đom đóm bay lượn trước mắt. Đa số do tâm thận bất giao, hoặc gan thận âm hao, hư hỏa thượng viêm; hoặc tỳ mất kiện vận, đàm thấp uẩn tích, hỏa hỏa dâng lên, hun chưng thanh khiếu gây nên.

11. Thần quang tự hiện: Là chỉ ngoài mắt không có gì khác, tự cảm thấy như ánh sáng điện tự lóe sáng trước mắt, nặng thì giống như tia lửa, có khi bỗng nhiên rất nhanh nhìn thấy vật thể, che lấp trước mắt; nặng thì trước mắt thành một màn sáng trắng, khi hoảng hốt có thể nhìn thấy cử động. Kiểm tra đáy mắt có thể thấy phản võ mắt có chất thoát rụng màu xám trắng đầy lên, huyết lạc bò leo ở trên. Đa số do âm tinh hư tổn, huyền phủ uất trệ; hoặc mất điều hòa tỳ thận, thủy thấp đình tụ, tràn lan ở mắt gây nên.

11. Đau mắt

1. Tính chất đau: Đột nhiên phát sinh, thể đau gấp nặng, duy trì liên tục, ưa lạnh chống ấn, lạnh thì giảm đau, càng ấn càng đau nặng, là nhiệt chứng thực chứng; nếu mắt đau, phát sinh từ từ, thể đau chậm, lúc đau lúc không, ưa nóng ưa ấn, nóng thì giảm đau, ấn cảm thấy dễ chịu, là hàn chứng hư chứng.

2. Thời gian đau: Nếu đau con người mắt về ban ngày là thuộc dương, đau về đêm là thuộc âm; đau mắt sáng sớm là thuộc dương, đau sau giờ Ngọ là thuộc âm.

3. Mức độ đau: Đau và mắt đau kịch liệt, đau đau như búa bổ, mắt đau như dùi đâm, là đau phong đàm hỏa, khí

huyết ú trở, thần thủy ú trệ, bế tắc huyền phủ gây ra. Đau mắt sưng đau, sưng tấy kèm đau, là khí cơ uất trệ; đau mắt đau như chích, như chườm lá ngải, như châm như chích, là phong nhiệt hỏa độc ủng thịnh, khí huyết ú trệ; đau mắt đau như co ép, đau lan sang chỗ khác, nếu đau như co ép, như điện giật, là phong tà thoán lạc; nếu trong mắt đau nóng như đốt, là nhiệt uất trong máu; trong mắt đau rấp, loại trừ có dị vật ở bề mặt con ngươi, đa số là âm hư tân dịch bất túc; đau ngằm ở phần mắt, thế đau nhẹ mà chậm, là khí huyết bất túc, huyết không nuôi mắt; khi chuyển động con ngươi rất đau, là tà khách hệ mắt.

4. Vị trí đau: Đau mắt liên lên đỉnh đầu đến sau gáy, là thái dương kinh bị tà; đau mắt liên đến 2 bên thái dương, là thiếu dương kinh bị tà; đau mắt liên đến trước trán, mũi, răng, là thuộc kinh dương minh bị tà; đau ở phần sâu trong khoang mắt, liên đến đỉnh đầu, thuộc kinh quyết âm bị tà.

5. Đau xương lông mày: Là chỉ bệnh mắt khi kiểm tra ngoài mắt không có gì khác, tự cảm thấy đau ở phần xương lông mày, ấn vào chỗ đau cất trên khoang mắt càng đau nặng hơn, hoặc đau đến trong khoang mắt, phát tác từng cơn, khi nặng khi nhẹ, nhất là đau về đêm. Đa số do phong tà xâm nhập, thanh dương bị nhiễu, mạch lạc trở trệ gây ra.

6. Phong lôi đầu: Là do tật mắt gây ra đau mắt như dùi đâm, đầu đau như bổ, nặng thì trước mắt tối đen. Đa số do đầu hỏa nội thịnh, thượng thừa thanh khiếu; hoặc phong tà ngoại khách, theo hệ mắt nhập vào não gây nên.

7. Đau đỏ như tà: Là mắt đỏ đau và đau đầu, hàn nhiệt giao tác, khi đau khi không. Đa số do có hư nhiệt bên trong, phục cảm ngoại tà gây nên.

8. Hành kinh đau mắt: Là phụ nữ đến kỳ hành kinh, mắt đau rấp, đau đầu, sưng rấp khó mở mắt, sợ ánh sáng chảy nước mắt, hoặc hắc tinh sinh nhai quạt. Đa số do can kinh tố uẩn nhiệt tà, uất mà hóa hỏa, can hỏa nghịch lên thanh khiếu; hoặc kỳ kinh nguyệt mất máu quá nhiều, can kinh hư tổn, mắt mất nhu dưỡng mà gây nên.

12. Ngứa mắt

1. Ngoài có triệu chứng, gây ngứa phần mắt: Mắt ngứa khó chịu, ngứa như sâu bò, nặng về xuân hè, thu đông thì hoãn giải, là do tam tà phong thấp nhiệt uẩn kết, uất trệ mạch lạc gây nên; mắt ngứa mà da lở loét ướt, đỏ thẫm đau, là tỳ vị thấp nhiệt có kèm phong tà; mắt ngứa mà khô rấp, da thô sần là huyết hư sinh phong; sau khi dùng thuốc ở cục bộ mắt gây ra ngứa, da sinh mẩn mụn, là bị dị ứng thuốc; bệnh mắt ngoại chương, triệu chứng ngày càng giảm nhẹ, kèm theo ngứa nhẹ, là chính khí hồi phục, bệnh sắp khỏi.

2. Ngứa phần mắt, không có triệu chứng bên ngoài: Mắt không đỏ, không sưng, không đau, chỉ cảm thấy ngứa ở phần mắt, là phong ở phần da và tấu lý, hoặc huyết hư sinh phong gây nên.

13. Sợ ánh sáng, sợ nắng

1. Sợ nắng, sợ ánh sáng có triệu chứng bên ngoài: Rất sợ ánh nắng và ánh sáng. Mắt đỏ sầm đau, đa số là can kinh

phong nhiệt, hoặc can đởm hỏa thịnh gây ra. Hơi sợ ánh sáng, mắt hơi đỏ, đa số là âm hư hỏa vượng gây nên; sợ ánh sáng mà mắt đỏ sẫm đau, kèm theo bạch tinh khô, hắc tinh vẩn đục, đa số là tỳ hư can vượng gây ra.

2. Sợ nắng sợ ánh sáng không có triệu chứng bên ngoài: Sợ nắng sợ ánh sáng không đỏ không đau, lại cũng không có mạch đỏ hoặc màng nhai quạt, chỉ là mí mắt luôn muốn khép sệ xuống, là dương khí tắt túc gây nên.

14. Dử mắt

1. Dử mắt: Nhìn dử mắt vàng, thậm chí dính bọc mí mắt, là phong nhiệt ngoại nhập hoặc tâm phế hỏa thịnh; nhiều dử mắt xanh, là tà độc ủng thịnh; dử nhiều màu trắng chất loãng, là thấp nhiệt kết hợp với nhau, thấp nặng hơn nhiệt; dử mắt ít khô kết, là tâm kinh có nhiệt; dử trắng lượng ít dạng như tơ dính, là có thấp tà.

2. Nước mắt:

(1) Nước mắt lạnh: Là mắt không đỏ không sưng, bình thường chảy nước mắt, nước mắt không có cảm giác nóng, khi bị gió lùa càng nặng hơn. Đa số do can thận hư nhược hoặc khí huyết tắt túc, không thể khống chế nước mắt, hoặc do mụn tiêu kéo dài không khỏi, xâm vào tuyến lệ, gây ra tắc trở tuyến lệ mà thành.

(2) Nước mắt nóng: Là khi nước mắt chảy ra có cảm giác nóng, thậm chí nóng như canh. Đó là một trong các bệnh mắt ngoại chứng, đa số do can kinh bị phong nhiệt, hoặc can đởm thực hỏa gây nên.

(3) Huyết lệ: Là nước mắt nóng chảy nhiều lần, kèm

theo có máu. Đa số do ngoại cảm phong nhiệt hoặc tâm phế nhiệt thịnh gây ra.

(4) Nước mắt chảy ra không theo giờ giấc quy luật, ấn vào phần khóe lớn có thể thấy dịch dính hoặc mủ từ khiếu lệ tràn ra, là tâm kinh uẩn nhiệt gây nên.

[Nghiên cứu hiện đại]

1. Nghiên cứu lý luận

Rất nhiều nhà y học đã tìm tòi quy nạp một số nội dung có liên quan đến mục chẩn trong các y tịch cổ đại quan trọng. Như mối quan hệ giữa mắt với ngũ tạng lục phủ, mà nhất là mối quan hệ mật thiết với can, tim, thận trên cơ sở nghiên cứu lý luận có liên quan đến mục chẩn trong "Nội kinh"; về phương diện sinh lý thì mắt với tinh thần và khí huyết cũng không thể tách rời. "Nội kinh" đã thông qua quan sát những thay đổi ngũ sắc bạch tinh trong mắt, hình thái của mạch đỏ trong mắt, đồng tử và con ngươi (đồng tử co hẹp hoặc giãn rộng, rối loạn thị giác, nhìn sự thay đổi lôm vào trên con ngươi), những thay đổi hình thái sắc trạch của hốc mắt dưới mắt và giữa 2 lông mày, có thể phản ánh những nguyên nhân bệnh và bệnh cơ, phán đoán diễn biến và phát triển, suy đoán bệnh vị và chỉ đạo biện chứng lâm sàng. Vọng chẩn mắt, bao gồm vọng chẩn ngoại hình và hình thái của mắt (mắt lệch, mắt nhìn thẳng, mắt sưng, mắt mù, mắt không khép được, nháy mắt), xem vật thải ra từ trong mắt (mắt xuất huyết, chảy nước mắt), xem màu sắc ở các vị trí của mắt; hai là vấn chẩn về mắt (tìm hiểu tình hình thị giác, như chóng mặt, hoa mắt v.v.). Chứng minh ý nghĩa của mục chẩn không chỉ kiểm tra

bệnh biến cục bộ của mắt, mà còn là mắt xích quan trọng để kiểm tra bệnh tật toàn thân.

Tào Hồng Hân ở Trung Quốc đã tìm tòi tham khảo đối với mục chẩn trẻ em trong "Tiểu nhi dược chứng chân quyết". Ông đã quy nạp nội dung mục chẩn của Tiên Ất là nhìn thần mắt, sắc mặt (các mầu của bạch tinh, hắc tinh và mí mắt), nhìn hình thái của mắt (phù thũng mí mắt, nhìn thẳng, nhìn xiên lệch, nháy mắt, ngủ lộ tinh, màng trắng che bạch tinh v.v.); là ý nghĩa mục chẩn trong khi trình bày nguyên nhân bệnh và bệnh cơ, nắm vững diễn biến, phát triển của bệnh tật để phân biệt bệnh chứng thực hư khó phân biệt.

Trong phương diện nghiên cứu chẩn đoán đồng thần, có người đã tìm tòi nguyên lý về hàm nghĩa, kết cấu và thông minh nhìn vật của đồng thần. Cho rằng đồng thần là một khái niệm tạng tượng, là đại diện tập trung của toàn bộ hệ thống chức năng thị giác; không chỉ là một danh từ giải phẫu học đơn thuần. Đã nêu lên 4 điểm là chân tinh, chân huyết, thần thủy, thần cao trong "Chứng trị chuẩn thành", là loại vật chất tinh vi của tinh huyết tân dịch thuộc âm, hình thức tồn tại cụ thể trong mắt, tạo thành thực thể, thần quang, chân khí và chân tinh thần, thần thủy của đồng thần, có tác dụng tạo thành âm dương của đồng thần. Hình thành ngoài sự tương giao cân bằng âm dương thủy hỏa của hoạt động thị giác đồng thần, còn thông liên và có quan hệ mật thiết, người xưa coi bệnh tật của đồng thần tất cả quy về thận, rõ ràng là có tính hạn chế, đã coi nhẹ ý nghĩa của quan niệm chỉnh thể về mối quan hệ giữa mắt

với tạng phủ và kinh lạc toàn thân. Đã chỉ ra rằng bị bệnh tật ở đồng thân không chỉ có thể do mất điều hòa chức năng của thận, mà cũng có thể do có nhân tố về các phương diện như tâm, can, tỳ, khí huyết v.v. gây nên.

Nhóm Bàn Tứ Tuyên ở Trung Quốc đã trình bày mối quan hệ giữa mắt với tinh huyết tân dịch, khí, thần, đồng thời kết hợp biểu hiện lâm sàng đã tìm tòi quy nạp chứng cứ biện chứng với bệnh chủ.

Đối với bệnh chính ngũ luân như nhục, khí, phong, huyết, thủy luân, cũng đã quy nạp thực tế lâm sàng rất sâu sát và phù hợp.

Biện chứng ngũ luân bát khuếch nhãn khoa, là nội dung quan trọng trong chẩn đoán nhãn khoa của Đông y, mặc dù hiện nay ý nghĩa lâm sàng của học thuyết ngũ luân bát khuếch còn có nhiều điều tranh luận, nhưng đa số cho rằng, giá trị lâm sàng của học thuyết bát khuếch không lớn, mà học thuyết ngũ luân có ý nghĩa chỉ đạo quan trọng đối với biện chứng lâm sàng nhãn khoa. Dưới sự chỉ đạo của lý luận "Tạng có bệnh, tất hiện ở luân".

Về phương diện nghiên cứu lý luận "Ngoại chứng đa thực", "Nội chứng đa hư", chúng tôi đã tiến hành quan sát biện chứng mắt ngoại chứng của 917 bệnh nhân, có 814 bệnh nhân thuộc thực chứng, chiếm 88,77%; có 8 bệnh nhân thuộc hư chứng, chiếm 0,87%; có 95 người chứng hư thực lẫn tạp, chiếm 10,36%. Chứng minh rằng bệnh mắt ngoại chứng đúng là nhiều thực chứng. Mà kết quả biện chứng bệnh mắt nội chứng của 1.725 bệnh nhân, thuộc thực chứng là 555 bệnh nhân, chiếm 32,17%; thuộc hư

chúng là 417 bệnh nhân, chiếm 24,17%; 753 bệnh nhân chứng hư thực lẫn tạp, chiếm 43,65%. Chứng minh bệnh mất nội chứng không nhiều hư chứng, mà chủ yếu là thực chứng và hư thực tạp lẫn.

Nghiên cứu về lý luận "đồng thân thuộc thận" trong ngũ luân, chúng tôi đã tiến hành biện chứng lâm sàng đối với 1.725 trường hợp bị bệnh đồng thân, kết quả có 705 người gan thận cùng bị bệnh, chiếm 40,87%; có 635 bệnh nhân bị bệnh gan, chiếm 36,81%; 218 người bị bệnh tỳ, chiếm 12,64%; 80 người bị bệnh thận, chiếm 4,64%; có 41 người tỳ thận cùng bị bệnh, chiếm 2,38%. Chứng minh rằng bệnh ở đồng thân trong biện chứng tạng phủ thuộc thận không nhiều mà là gan thận cùng bị bệnh và bệnh gan là chính.

Trong nghiên cứu phương diện quan hệ mắt với gan, chúng tôi đã tiến hành quan sát sơ đồ huyết lưu ở mắt, gan, phổi đối với 135 bệnh nhân bị bệnh mắt và 120 người bình thường, đã phát hiện về phương diện sóng khác thường, sơ đồ huyết lưu gan của người bị bệnh mắt có tỷ lệ hình sóng khác thường là 44,96%, mà nhóm bình thường chỉ 12,5%; mà huyết lưu đồ phổi của người bệnh mắt có tỷ lệ hình sóng khác thường là chỉ 5,83%, gần tương đương với nhóm bình thường. Mà các chỉ tiêu huyết lưu đồ gan của người bị bệnh mắt có biến dị rõ rệt, các chỉ tiêu trên huyết lưu đồ phổi thì thay đổi không rõ ràng. Hơn nữa, người bị bệnh mắt có liên quan với sự thay đổi bệnh lý của gan, thì mắt và chỉ tiêu huyết lưu đồ gan của họ có tương quan rõ rệt, còn người không có liên quan đến sự thay đổi

bệnh lý của gan, thì mắt và chỉ tiêu huyết lưu đồ gan của họ có tương quan rất nhỏ. Có người nghiên cứu phát hiện: Viêm gan cấp và mạn tính, xơ cứng gan, ung thư gan v.v. đều có thể cùng phát bệnh ở phần mắt, như tự cảm thấy triệu chứng nhìn vật lơ mờ, thị lực mệt mỏi, nhãn cầu sưng đau, trong mắt khô ráp, quáng gà v.v. và các thể chứng lâm sàng như mạch máu cầu kết mạc mở rộng, củng mạc nhiễm vàng, tri giác của giác mạc suy giảm, đồng tử to nhỏ không đều, tĩnh mạch võng mạc mở rộng; đầu núm thị giác bị thủy thũng, xuất huyết võng mạc, điểm mờ sinh lý nở rộng v.v. Đây là những căn cứ khoa học hiện đại cung cấp lý luận về gan chủ mắt.

2. Nghiên cứu lâm sàng

Căn cứ vào sự thay đổi của nhãn cầu để phán đoán lành dữ của bệnh nhân bị ngã, đánh tổn thương. Nếu trên củng mạc 2 mắt có gân đỏ, ngoài tuy không có vết thương, nhưng trong tất có ứ; người đồng tử bị mất thần dự báo diễn biến và phát triển của bệnh đa số là xấu; người nhãn cầu hỏa nhiệt, nước mắt chảy không ngừng, nhất định là bị chứng hiểm. Qua quan sát khoang mắt bát khuếch chấn trị cho 382 trường hợp bị nội thương do bệnh cũ, cho rằng người bị kiểu thương khí thì ở vị trí tương ứng khu bát khuếch xuất hiện gân đỏ rất rõ, ở đoạn cuối của nó còn có điểm ứ hình tròn hoặc hình vuông, to nhỏ như đầu kim, gân đỏ có thể biểu hiện cong gấp, thậm chí có dạng xoắn ốc, trong lâm sàng đau ngấm, đau không cố định vị trí liên tục, khi thời tiết thay đổi càng đau hơn, điều trị dùng lý khí hoạt huyết; người bị kiểu thương huyết, ở khu tương

ứng bát khuếch có thể thấy gân đỏ màu tím, ở đoạn cuối của nó có điểm ứ đen trầm, hình như hạt vừng, hoặc thấy dạng vuông chính tề, trong lâm sàng xuất hiện đau liên tục, đau ở vị trí cố định, điều trị dùng hoạt huyết khu ứ. Người bị kiểu khí huyết lưỡng thương, là triệu chứng thương khí và thương huyết ở phần mắt đều thấy, đoạn cuối của nó có điểm tròn màu đen, sắc trạch xung quanh như mây màu, trong lâm sàng xuất hiện triệu chứng đau như chích, hoặc sưng đau cục bộ, cùng thấy ở nhiều chỗ, điều trị dùng bổ khí dưỡng huyết. Kết quả khỏi 285 trường hợp chiếm 74,7%; 80 trường hợp có chuyển biến tốt, chiếm 20,9%.

Theo kinh nghiệm xem mắt của sách tướng, cho rằng phần tầm nằm (mí dưới mắt) không sưng mà sáng, là thận khí thực, tinh khí đủ, chủ về năng lực sinh dục mạnh; phần này trong hư mà ngoài sưng, là thận dương hư, tinh dịch không đủ, chủ về năng lực sinh dục thấp kém. Nếu phần này sưng đen mà nhiều vân có thể thấy chứng tiêu khát, thì càng khó có con.

Học giả Nhật Bản Độ Biên Chính cho rằng, người bị nhân cầu xiên lệch vào trong, có thể là triệu chứng báo trước trúng phong, nhân cầu lệch ra ngoài là tín hiệu của chứng ung thư, nhân cầu lên trái xiên ra ngoài biểu thị khả năng bị bệnh tiểu đường. Mí mắt dưới phù sưng phát sáng là triệu chứng có thai, phù sưng phía bên trái có khả năng phần lớn là có thai con trai, phù sưng phía bên phải, khả năng có thai con gái lớn hơn. Người có đường giới hạn hồng mạc và giác mạc rõ ràng, thường khó bị chứng

ung thư; nếu vẫn đục không trong sạch, đường viền biên không chỉnh tề dễ bị mắc bệnh ung thư. Mí mắt phù thũng thường thấy bị viêm thận, bệnh tim và bệnh cước khí; nhãn cầu lồi ra thường là tuyến giáp trạng phát triển quá mức bình thường, huyết áp cao và bệnh run rẩy tê liệt.

Nếu trên kết mạc mí có điểm xuất huyết đa số là do bệnh ở hệ thống tuần hoàn máu gây ra, như cao huyết áp, xơ cứng động mạch v.v., cũng thấy ở trường hợp bị viêm màng tim do lây nhiễm. Kết mạc mí trắng nhợt biểu thị bị bệnh tim và hệ thống tuần hoàn. Ngoài ra, người bị lao phổi, khi bị thiếu máu thì kết mạc mí cũng có biểu hiện màu trắng nhợt. Nhãn cầu biến trắng nghiêm trọng là có bệnh ở phần phổi. Cầu kết mạc bị sung huyết, là tĩnh mạch bị ứ huyết, là biểu hiện dinh dưỡng quá thừa, thường thấy ở người chức năng tim không hoàn chỉnh. Ngoài ra, người bị cao huyết áp trước khi xảy ra tràn huyết não, trước khi phát tác bệnh dương nhân phong (hủi), cũng sẽ xuất hiện triệu chứng sung huyết kết mạc.

Nếu ở phần khác trong mắt có vết ban màu đỏ bằng đầu kim, gọi là "điểm trúng phong", là triệu chứng báo trước trúng phong của bệnh cao huyết áp. Xung quanh giác mạc xuất hiện vòng màu vàng lục, là gan dạng hạch đậu biến tính, biểu thị tích lũy hàm lượng đồng quá nhiều.

Khi dùng kính kiểm tra mắt để kiểm tra sự thay đổi của mạch lạc đáy mắt, thấy rằng mạch lạc hồng hoạt, to nhỏ cân xứng, sắc trạch tươi sáng, là can khí tốt; mạch lạc đỏ tối, hoặc khô ráp hoặc bắn nhầy, to nhỏ không đều, hoặc sung đầy, hoặc nổi rộng, hoặc cong gập, hoặc căng nở, hoặc

xoắn ốc, là do can khí uất kết; hệ mắt màu trắng hoặc khô vàng, viền biên rất trong, không chút màu máu, như trắng không sáng, mạch lạc khô nhỏ, là can huyết bất túc; huyết tràn ngoài mạch, hoặc thành điểm thành mảng, là khí trệ huyết ứ, mạch lạc bị ứ trở.

Có thể chia nhãn cầu thành 8 kinh khu để chẩn đoán bệnh tật toàn thân (nội dung xem ở đoạn văn trước), phương pháp chẩn đoán này hiện nay chủ yếu dùng cho đại đa số bệnh ở thống thần kinh, hệ thống tim mạch máu, hệ thống sinh dục tiết niệu, và có cả bệnh dạ dày, viêm túi mật, giun chui ống mật, viêm gan, tiêu hóa không tốt, bệnh hậu môn, bệnh đau lưng, chân, bệnh ngũ quan đầu mặt v.v. Đồng thời trên cơ sở phương pháp chẩn đoán này đã phát triển thành châm mắt thông qua châm chích ở 8 khu 13 huyết mắt, để điều trị tại các bệnh tật ở các tạng phủ tương ứng trên toàn thân.

Chương VI

Y TƯỚNG HỌC TRONG CHẨN ĐOÁN TAI

Chẩn đoán tai là phương pháp thông qua quan sát hình thái bên ngoài, vị trí, to nhỏ, dày mỏng, màu sắc mạch máu và các "vật phản ứng dương tính" khác của tai (như mụn nốt, chất thoát ra, nếp nhăn v.v.), hoặc dùng tay sờ vào sự thay đổi hình thái của nó; hoặc dùng bút thử, que thử vắn vào các huyết vị trên vành tai để kiểm tra điểm ấn đau dương tính; hoặc dùng máy trắc lượng tin tức phần tai để trắc lượng những thay đổi tin tức của tai; hoặc dùng nhiễm sắc dịch đặc chế tiến hành nhiễm sắc huyết tai để quan sát sự thay đổi màu sắc huyết tai để dự đoán mức độ thọ yếu, chẩn đoán bệnh tật, phán đoán diễn biến và phát triển của bệnh. Chẩn tai thấy sớm nhất là trong "Nội kinh", về sau các thời đại đều có phát triển, như trong sách "Lý chính xoa bóp yếu thuật" do Trương Chấn Vân đời Thanh biên soạn, là lý luận sớm nhất nêu lên vành tai phân thuộc ngũ tạng, đồng thời vẽ nên sơ đồ vành tai, có ảnh hưởng rất lớn ở đời nhà Thanh. Trong sách "Vọng chẩn tôn kinh" do Uông Hồng biên soạn, có 1 tiết chuyên nêu về "Vọng nhĩ chẩn pháp đề cương", bàn về vọng chẩn vành tai, không chỉ đưa ra quan điểm lấy sự thay đổi sắc trạch phần tai phân thuộc ngũ hành ứng với ngũ tạng, mà còn cho rằng phân biệt được hình tai có thể biết được hàn,

nhật, hư, thực, và nói rằng: "Hạ tiêu tắt vành tai khô đét; Trùng ung tắt vành tai kết vảy; Bệnh thận tiền, tai tắt khô cháy; Thận tiền chết tai tắt là cháy đen".

Từ giữa thập kỷ 1920 đến nay, công tác nghiên cứu chẩn đoán tai trên thế giới đã thu được thành tích to lớn, đến năm 1957, sau khi giáo sư P.Nogier người Pháp giới thiệu sơ đồ huyết tai hình giống một phôi thai ngược, thì ở Trung Quốc đã xuất bản một loạt sách như "Nhĩ châm" của bộ đội Nam Kinh, "Nhĩ châm" của nhóm Trần Cung Tôn, "Chẩn đoán và điều trị vành tai" của Lưu Sở Bội, "Tổng thuật nguyên lý chẩn trị bệnh huyết tai" của Quản Tôn Tín, "Sổ tay chẩn trị học huyết tai thực dụng" của nhóm Cổ Lệ, "Phương pháp chẩn trị huyết tai" của Lý Chí Minh, "Thực dụng nhĩ châm" của Vương Chiếu Hạo, "Tiền minh nhĩ châm học" của Ủy Trì Tĩnh, "Nhĩ châm liệu pháp" của Lưu Phúc tín, "Nhĩ huyết chẩn đoán trị liệu học" của Hoàng Lệ Xuân, và cả những tác phẩm chuyên môn liên quan đến chẩn học tai "Nhĩ huyết chẩn đoán học" do Hiệp hội Chẩn đoán học Huyết tai biên soạn năm 1990, ghi rõ tường tận các bệnh ở các khoa nội, ngoại, phụ khoa, nhi khoa, ngũ quan phản ánh lên vành tai, đồng thời có gần 150 chương luận văn phát biểu đăng trên các tạp chí chuyên ngành y học của Trung Quốc. Năm 1987, Hội Châm cứu học Trung Quốc đã được sự ủy thác của Tổ chức Y tế Thế giới văn phòng khu tây Thái Bình Dương, đã chế định "phương án tiêu chuẩn hóa huyết tai" và đã được các nhà y học các nước thừa nhận. Hiện nay phương pháp chẩn tai cũng từ phương pháp nhìn chẩn đoán huyết tai

đơn lẻ phát triển thành phương pháp nhìn chẩn đoán huyết tai bao quát, phương pháp sờ chẩn huyết tai, phương pháp ấn huyết tai, phương pháp điện trắc định huyết tai, phương pháp nhuộm sắc huyết tai, phương pháp phân tích nguyên nhân đau tai, phương pháp trắc định biết độ nhiệt cảm huyết tai, phương pháp trắc định nhiệt độ tai, phương pháp ấn đau huyết tai, phương pháp phản xạ tâm tai v.v., và đã được ứng dụng rộng rãi trong lâm sàng.

[Nguyên lý chẩn đoán]

1. Quan hệ mật thiết của tai với kinh lạc: "Linh khu. Tà khí tạng phủ bệnh hình" nói rằng: "12 kinh mạch, 365 lạc, khí huyết của nó đều lên mặt và đi vào các khiếu... khí riêng của nó đi vào tai để nghe". Chứng minh mối quan hệ giữa tai với kinh lạc là vô cùng mật thiết. Trong 12 kinh mạch thì thủ, túc tam dương kinh đều tuần hành trực tiếp ở tai, trong đó túc dương minh vị kinh "Thượng nhĩ tiền"; "thủ thái dương tiểu tràng kinh... chi của nó lại vào trong tai"; "túc thái dương bàng quang kinh... từ đỉnh đến góc trên tai"; thủ thiếu dương tam tiêu kinh "chi của nó... lên gáy, vào hệ tai, thẳng lên góc trên tai, vào tai sau, vào tai giữa, đi ra tai trước"; "thủ dương minh chi biệt... vào tai, hợp vào tông mạch", túc thiếu dương đởm kinh "chi của nó từ sau tai vào giữa tai đi ra trước tai". Ngoài ra, gân của túc dương minh, gân của túc thiếu dương, gân của thủ thái dương, gân của thủ thiếu dương đều tuần hành ở tai. Thủ túc tam âm kinh thì thông qua chi biệt (kinh biệt) của nó hợp với dương kinh mà nối liền với tai. "Tố vấn. Mậu thích luận" nói rằng: "Lạc của 5 kinh là thủ thiếu âm, thái âm

và túc dương minh đều hội ở giữa tai". Chứng minh 12 kinh mạch đều trực tiếp hoặc gián tiếp phát sinh quan hệ với tai. Cho nên, "Linh khu", "Tổ vấn" nói rằng: "Tai là nơi tụ hội của tông mạch". Nghiên cứu thực nghiệm hiện đại đã nêu rõ, trong 48 đường kinh mà ta quan sát có 42 đường kinh có phát sinh quan hệ truyền cảm với huyết tai, chiếm 87%, nêu lên mối liên hệ truyền cảm giữa huyết tai ứng với kinh lạc là sự tồn tại khách quan. 12 kinh mạch và kinh khí của âm khiêu, dương khiêu mạch đều thông lên ở tai, do đó thông qua mối liên hệ của kinh lạc, vành tai là cánh cửa phản ánh sinh lý và bệnh lý của tạng phủ.

2. Mối quan hệ mật thiết giữa tai và tạng phủ: Tai là một vị trí quan trọng bên ngoài cơ thể liên hệ với nội tạng. Trong ngũ tạng thì mối quan hệ giữa tai với thận, tâm là mật thiết nhất. Tai thuộc thận sở chủ, thận khai khiếu ở tai, "Tổ vấn. Âm dương ứng tượng đại luận" nói rằng: "Thận chủ tai, khiếu của thận là tai". "Linh khu. Mạch độ" nói rằng: "Thận khí thông ở tai". "Nan kinh", "Trung tạng kinh" cũng cho rằng tai là biểu hiện triệu chứng bên ngoài của thận. Trong "Nan kinh. Tứ thập nan" nói rằng: "Tai là triệu chứng của thận". "Trung tạng kinh" nói: "Thận là ngôi nhà của tinh thần, là gốc của tính mệnh, thông với ngoài ở tai". Đủ thấy tai có quan hệ đặc thù với thận.

Còn về mối quan hệ của tai với tim, "Tổ vấn. Kim quỹ chân ngôn luận" nói rằng: "Tâm khai khiếu ở tai, tàng tinh ở tâm". Còn như ý nghĩa của tâm khai khiếu ở tai, trong "Châm cứu giáp ất kinh" đời nhà Tấn cho rằng, khí của tâm vốn thông qua lưỡi, ngũ tạng đều có khiếu, lưỡi không

khieu, cho nên khiêu của tâm ký gửi ở tai; trong "Thái tổ" của Dương Thượng Thiện đã chỉ rõ tâm khai khiêu ở tai là do "thận là thủy, tâm là hỏa, thủy hỏa tương tế, khi tâm thông ở tai, cho nên mới nói là khiêu của nó, tức là tâm lấy tai làm khiêu". Qua quan sát thực nghiệm hiện đại đã chứng minh sự kích thích truyền cảm của thủ thiếu âm tâm kinh có thể truyền lên vành tai, nêu rõ giữa tâm và tai quả thực lấy kinh lạc làm môi giới, giữa tâm và tai luôn tồn tại mối quan hệ mật thiết.

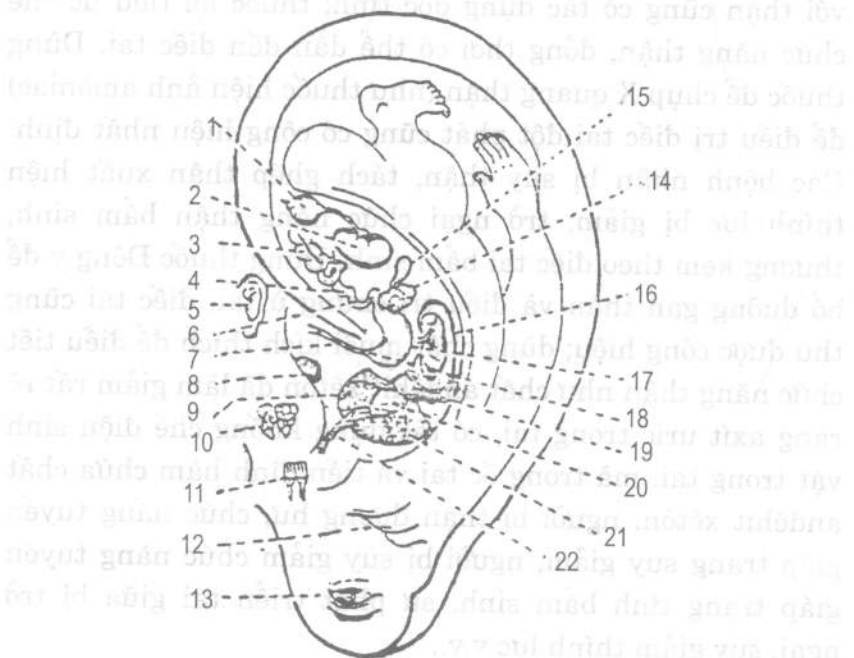
Ngoài ra, can tàng huyết, tai được huyết mới có thể nghe được. Tâm chủ huyết, phế chủ khí, tâm phế cùng điều khiển tông khí, phế trào bách mạch, tông khí xuyên lên đến tai, tai mới có thể nghe. Tỳ vị là trục giữa của sự thăng giáng, tỳ vị điều khiển thăng giáng, khí của thanh dương thông suốt đến tai, tai mới có thể thông biện. Vì vậy, tai không chỉ là thận khiêu, tâm khiêu, đồng thời còn là can khiêu, phế khiêu, tỳ khiêu. Tai tuy là một bộ phận nhỏ của cơ thể, diện tích chẳng qua chỉ chiếm 1% toàn bộ cơ thể mà thôi, vậy mà do mối quan hệ mật thiết của tai với tạng phủ, nên tai có tác dụng dự báo toàn bộ tin tức sinh lý, bệnh lý của tạng khí toàn thân. Trên thực tế, dưới tai có mạch máu thần kinh rất phong phú, có muôn vàn sợi dây liên hệ với não và các tổ chức của cơ thể. Các nhà y học hiện đại từ góc độ sinh lý học thần kinh, thể dịch học thần kinh, học thuyết khống chế sinh vật, học thuyết điện sinh vật, đã chứng thực mối quan hệ huyết tai với kinh lạc tạng phủ. Cho nên các bệnh biến của tổ chức tạng phủ có thể phản ánh ở tai, thông qua quan sát tai có thể phán đoán biết khá sớm nội tạng bị bệnh.

Nghiên cứu hiện đại cũng đã chứng minh mối quan hệ giữa thận và tai.

Các học giả hiện đại thông qua nghiên cứu thực hiện đã chứng thực mối quan hệ giữa thận và tai. Nếu tai trong có các chất loại kháng sinh độc tố loại glucôxít (như canamixin, giăngtamixin, độc tố axit sunphuaric v.v.) đối với thận cũng có tác dụng độc tính; thuốc lợi tiểu ức chế chức năng thận, đồng thời có thể dẫn đến điếc tai. Dùng thuốc để chụp X quang thận (như thuốc hiện ảnh amôniac) để điều trị điếc tai đột phát cũng có công hiệu nhất định. Các bệnh nhân bị suy thận, tách ghép thận xuất hiện thính lực bị giảm; trở ngại chức năng thận bẩm sinh, thường kèm theo điếc tai bẩm sinh. Dùng thuốc Đông y để bổ dưỡng gan thận và điều trị chứng ù tai, điếc tai cũng thu được công hiệu; dùng chất muối kích thích để điều tiết chức năng thận như chất andêhit xêtôn đã làm giảm rất rõ ràng axit uric trong tai, có tác dụng khống chế điện sinh vật trong tai, mà trong ốc tai và tiền đình hàm chứa chất andêhit xêtôn; người bị thận dương hư, chức năng tuyến giáp trạng suy giảm, người bị suy giảm chức năng tuyến giáp trạng tính bẩm sinh, sự phát triển tai giữa bị trở ngại, suy giảm thính lực v.v..

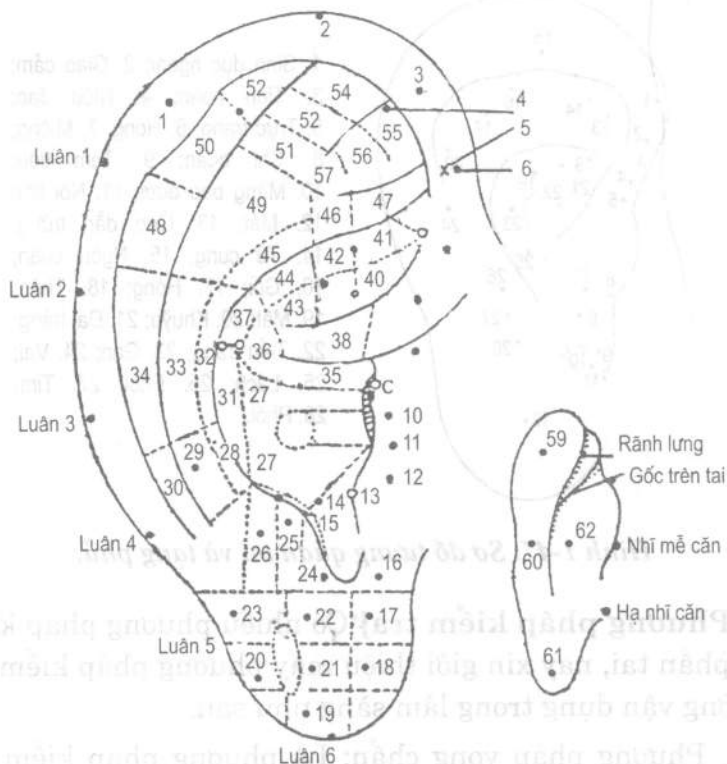
Tất cả các vấn đề trình bày trên đây, nói lên rằng, vành tai là một màn huỳnh quang quan trọng trong các khiếu bề ngoài của cơ thể, là nơi chuyển vận tin tức ra vào mạnh nhất, là một trong những nơi tập trung nhất các nguồn tin tức ra vào. Tai là hình ảnh thu nhỏ của các tổ chức cơ quan tạng phủ cơ thể. Các cơ quan tạng khí đều có điểm phản

ánh tập trung ở các vị trí trên phần tai, các tổ chức tạng phủ có bệnh tật sẽ phản ánh ở tai. Vì vậy, quan sát tai có thể thấy hiểu được bệnh tật của nội tạng. Xem sơ đồ phân bố huyết tai ở hình 1-45; sơ đồ phân bố khu huyết theo tiêu chuẩn hóa huyết tai hình 1-46; sơ đồ tương quan giữa tai với tổ chức tạng phủ xem hình 1-47.



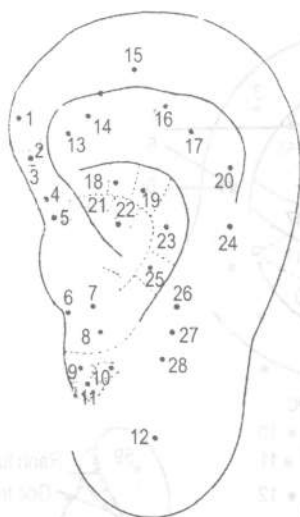Hình 1-45. Sơ đồ phân bố huyết tai.

1. Bàng quang; 2. Thận; 3. Đại tràng; 4. Tiểu tràng; 5. Tai ngoài; 6. Tá tràng; 7. Thực quản; 8. Cửa ngoài tai; 9. Phổi phải; 10. Tuyến thượng thận; 11. Chân răng; 12. Cằm; 13. Mắt; 14. Túi mật; 15. Tụy; 16. Lách; 17. Dạ dày; 18. Hậu môn; 19. Gan; 20. Tim; 21. Phổi trái; 22. Khí quản.



1. Can dương; 2. Nhĩ kiên; 3. Hậu môn; 4. Giao cảm; 5. Ốc trên; 6. Sinh dục ngoài;
7. Niệu đạo; 8. Trục tràng; 9. Tai ngoài; 10. Họng; 11. Ngoài mũi; 12. Trong mũi;
13. Thượng thận; 14. Tam tiêu; 15. Đới bình tai; 16. Nội tiết; 17. Răng;
18. Thủy trước; 19. Amidan; 20. Tai trong; 21. Mắt; 22. Lưỡi; 23. Cằm; 24. Trán;
25. Thái dương; 26. Chẩm; 27. Phổi; 28. Cổ; 29. Đốt sống cổ; 30. Đốt sống đùi;
31. Lách; 32. Ngực; 33. Đốt sống ngực; 34. Vai; 35. Thực đạo; 36. Dạ dày;
37. Gan; 38. Tai trong; 39, 40. Ruột thừa; 41. Ống dẫn mật; 42. Thận; 43. Tụy;
- 44, 45. Bụng; 46. Lòng mảy; 47. Thần kinh; 48. Khuỷu tay; 49. Đốt sống eo;
50. Cổ tay; 51. Cổ chân; 52. Ngón tay; 53. Đầu gối; 54. Mắt cá; 55. Sinh dục trong;
56. Háng; 57. Mông; 59. Tim; 60. Gan; 61. Thận; 62. Phổi;

Hình 1-46. Sơ đồ phân bố khu huyết tiêu chuẩn hóa huyết tai.



1. Sinh dục ngoài; 2. Giao cảm;
3. Tinh hoàn; 4. Niệu đạo;
5. Trục trắng; 6. Họng; 7. Miệng;
8. Khí quản; 9. Tam tiêu;
10. Màng bao dưới; 11. Nội tiết;
12. Mắt; 13. Ống dẫn trứng;
14. Tử cung; 15. Ngón chân;
16. Gối; 17. Hông; 18. Thận;
19. Mật; 20. Khuỷu; 21. Đại tràng;
22. Tiểu tràng; 23. Gan; 24. Vai;
25. Lách; 26. Phổi; 27. Tim;
28. Phổi.

Hình 1-47. Sơ đồ tương quan tai và tạng phủ.

[Phương pháp kiểm tra] Có nhiều phương pháp kiểm tra phần tai, nay xin giới thiệu mấy phương pháp kiểm tra thường vận dụng trong lâm sàng như sau:

1. Phương pháp vọng chẩn: Là phương pháp kiểm tra bằng mắt thường kiểm tra những thay đổi về sắc trạch, hình thái và sự thay đổi các mạch máu, nốt mụn, các chất thoát rụng v.v. (chất phản ứng dương tính) xuất hiện trên da vành tai và phần tai và mức độ to nhỏ, dày mỏng của các gò mụn và chất phản ứng dương tính đó, đồng thời căn cứ vào vị trí huyết tai trên tai để đưa ra chẩn đoán các bệnh tật. Trước khi vọng chẩn nhất thiết không cọ xát, tắm rửa phần vành tai, kiểm tra dưới ánh sáng đầy đủ, tốt nhất là dưới ánh sáng tự nhiên, đồng thời cố gắng phân biệt rõ các nốt ruồi, mụn cơm, mụn mủ nhỏ, vết nứt nẻ vì

lạnh, các vết sẹo v.v. giả tượng trên vành tai, đồng thời cần chú ý mối quan hệ giữa khí hậu với vật phản ứng dương tính trên vành tai và mức độ ra mồ hôi.

2. Phương pháp sờ chẩn đoán: Bao gồm phương pháp sờ và ấn đau. Phương pháp sờ đoán là dùng tay trái sờ nhẹ lên vành tai bệnh nhân, dùng bụng ngón tay cái đặt vào trên huyết tai được kiểm tra, ngón tay trở đồ vào vị trí đối ứng ở lưng tai, 2 bụng ngón tay cùng phối hợp tiến hành xoa bóp; hoặc dùng que thăm dò trắc định để ấn đau vào huyết tai, hoặc dùng máy trắc định huyết tai và hơi dùng lực ấn nhẹ vào huyết tai, xem giao động của kim đồng hồ nhận biết được sự thay đổi hình thái của huyết tai. Khi sờ nắm chú ý có bị lỗi lên, lõm xuống hay không, vết ấn và độ nông sâu của nó và sự thay đổi sắc trạch của huyết tai. Khi sờ nắm trên trước dưới sau, trong trước ngoài sau, phải trước trái sau, tiến hành theo vị trí giải phẫu vành tai, tai phải chủ yếu là các huyết gan, mật, dạ dày, hành tá tràng, ruột thừa; tai trái chủ yếu là các huyết tuyến tụy, tim, lách, tiểu tràng và đại tràng.

Phương pháp ấn đau là bác sĩ dùng tay trái đỡ nhẹ phía lưng tai người bệnh, tay phải cầm que thăm dò, hoặc đầu bút tròn v.v. dùng từ 50 - 100 gam lực ấn đều các huyết ở vành tai; đồng thời quan sát phản ứng đau đón của người bệnh, từ đó tìm ra huyết tai nào nhạy cảm với lực ấn đau. Khi dùng phương pháp ấn đau kiểm tra ở vòng xung quanh chân vành tai, khu đặc dị khối u, ốc tam giác, còn phải dùng phương pháp vạch vết, tức là dùng lực như trên vạch đầu bút lên vị trí được kiểm tra, để kiểm tra phản

ứng đau đớn của người bệnh, đồng thời căn cứ vào màu sắc đỏ, trắng của vết vạch và tốc độ hồi phục nhanh hay chậm của vết lõm vạch để quyết định hư thực của bệnh chứng.

3. Phương pháp trắc định điện: Là dùng máy chẩn đoán tin tức hoặc máy thám trắc huyết tai, thông qua kiểm tra sự thay đổi điện sinh vật huyết tai đồng thời lấy điện trở thấp (là tín hiệu dương tính) để làm tài liệu tham khảo bệnh chứng của vị trí cơ thể, tạng phủ, cho nên gọi là phương pháp lương đạo, các điểm huyết được kiểm tra cũng gọi là lương đạo điểm.

Khi trắc định, trước hết mở máy, đặt cực âm trên đầu ngón tay hoặc cổ tay bệnh nhân, đưa cực thăm dò để kiểm tra các huyết vị phần tai. Trước hết dùng dòng một chiều kiểm tra thử bộ phận, sau dùng dòng xoay chiều kiểm tra thử bộ phận (tốt nhất là dùng dòng một chiều). Kiểm tra tai trái trước, tai phải sau, từ trên xuống dưới, từ trong ra ngoài. Ghi lại toàn bộ kết quả kiểm tra, rồi tiến hành xử lý quy nạp, phân tích tổng hợp v.v., cuối cùng ghi vào phiếu báo kết quả.

4. Phương pháp nhiễm sắc huyết tai: Là một phương pháp chẩn tai trực quan dùng dịch nhiễm sắc và kỹ thuật hoạt tính để nhiễm sắc tương ứng làm cho huyết tai tương ứng với tạng phủ bị bệnh bị tô màu. Phương pháp này là dùng một loại nhiễm từ các hợp chất như amoniắc đen 10B 0,5 gam, 50mg rượu metanon, 10mg axit axetic lạnh, 50mg nước cất hỗn hợp với nhau mà phối chế thành, đựng kín trong bình thủy tinh. Khi nhiễm sắc theo thứ tự dùng dung dịch axit sunphuric 4% natri nhẹ, dung dịch thuốc

tím 0,3%, nước cất rửa sạch phần tai, sạch hết bản dầu mỡ, sau đó dùng bông vệ tròn có tẩm dịch nhuộm sắc đặt vào khoang tai dán chặt vào da, duy trì tô màu trong thời gian 2', lại dùng rượu metanon, axit axetic, nước cất với tỷ lệ 5 : 1 : 5 phối chế thành thuốc khử màu để tẩy màu, trở lại như cũ, sau đó ghi lại, vẽ sơ đồ. Hình dạng nhuộm màu của huyết tai có dạng chấm, dạng mảnh, dạng đường, dạng vòng, hoặc dạng ban hoa v.v. trước khi nhuộm sắc, chú ý không nên gây ma sát, ấn bấm huyết tai, mà nhuộm sắc cần phải tiến hành theo thứ tự, từng bước đều không thể bỏ qua.

Các phương pháp chẩn đoán huyết tai trên đây khi ứng dụng trong lâm sàng, có thể tham chiếu lẫn nhau, đồng thời có thể căn cứ theo các phương pháp 1 - Xem (vọng chẩn), 2 - Sờ (xúc chẩn), 3 - Ấn (ấn đầu), 4 - Điện (điện trắc) để tiến hành thứ tự kiểm tra. Như vậy không chỉ loại trừ được các loại điểm giả dương tính, mà còn chỉ có sau khi phân tích toàn diện sự xuất hiện các loại phản ứng dương tính, mới có được kết luận tương đối chính xác. Phân tích tổng hợp tin tức phần tai có thể chia làm 3 bước: Một là dựa theo hệ thống huyết mạch cảm và khí quan tạng phủ để tiến hành quy loại, trong mỗi hệ thống tìm ra điểm mạnh nhất, đưa ra chẩn đoán sơ bộ. Hai là căn cứ vào mối quan hệ nội tại giữa hệ thống này với một hệ thống khác, lấy tín hiệu mạnh nhất làm trung tâm, bỏ giả lấy thật, loại trừ giả dương tính, đưa ra chẩn đoán sơ bộ. Ba là kết hợp triệu chứng lâm sàng với bệnh sử để tiến hành chẩn đoán cuối cùng. Tiến hành phân tích lâm sàng, nên tiến hành theo mấy phương diện dưới đây:

(1) Căn cứ vào lý luận học thuyết tạng tượng để tiến hành phân tích: Như người bị gãy xương, ở huyết thận có phản ứng dương tính; người bị viêm dạ dày, ở huyết gan có tín hiệu dương tính; có thể căn cứ vào lý luận "thận chủ cốt", "can khí phạm vị" để tiến hành phân tích.

(2) Căn cứ vào học thuyết hình phối thai đảo ngược để tiến hành phân tích: Rất nhiều huyết tai là căn cứ theo học thuyết hình phối thai đảo ngược để tiến hành định vị và đặt tên. Nếu ở khu dạ dày hoặc khu gan xuất hiện tín hiệu dương tính, có khả năng là bệnh dạ dày và bệnh gan. Nếu ở giữa 2 huyết xuất hiện tín hiệu dương tính, theo định vị quan hệ hình chiếu thường khó xác định chẩn đoán chính xác vị trí xuất bệnh. Nếu khi bị bệnh ở cột sống, có thể dựa vào đại thể quan hệ hình chiếu để phán đoán vị trí phát bệnh ở đốt xương thứ mấy.

(3) Căn cứ vào huyết vị trí đặc định để tiến hành phân tích: Trong các huyết tai có một số huyết vị có tính đặc dị, đại diện của một loại bệnh hoặc một loại triệu chứng khác biệt, có thể dùng để phân biệt dạng cấp, mạn tính của một loại bệnh tật nào đó. Nếu điểm phế quản mở rộng, có thể phán đoán phế quản giãn nở; điểm 1 gan dương hoặc điểm 2 gan dương, có thể phân biệt viêm gan cấp và mạn tính v.v..

(4) Căn cứ tham khảo chẩn đoán huyết của các loại bệnh tật để tiến hành phân tích: Như trải qua tích lũy lâu ngày các tư liệu chẩn đoán lâm sàng và quan sát nhiều trường hợp bệnh lâm sàng, phát hiện ở huyết của những người bệnh viêm thận có tỷ lệ xuất hiện rất cao các triệu chứng thận, điểm viêm thận, bàng quang, ống dẫn niệu,

điểm đau lưng v.v., ta dùng nó để làm huyết tham khảo quan trọng để chẩn đoán viêm thận.

(5) Căn cứ vào lý luận sinh lý, bệnh lý của y học hiện đại để tiến hành phân tích: Nếu bị viêm loét hành tá tràng, phản ứng chủ yếu trên vành tai lấy hệ thống tiêu hóa là chính, tín hiệu mạch tập trung ở hành tá tràng. Ngoài những điều trên, y học hiện đại cho rằng, viêm loét hành tá tràng có quan hệ đến rối loạn chức năng màng não, cho nên dưới màng thường có tín hiệu dương tính. Bệnh này đa số là sự hưng phấn của thần kinh tăng cao, chất phân tiết dạ dày tăng lên, dẫn đến việc tiết axit dạ dày quá nhiều gây ra. Cho nên khi thử nghiệm ở huyết giao cảm, thần môn, tín hiệu phản ứng khá mạnh; lại do bởi có phản xạ đau mà ở huyết vai, lưng, eo v.v. cũng sẽ có xuất hiện phản ứng dương tính v.v.. Cho nên trong chẩn đoán tin tức, trước hết cần tìm hiểu những thay đổi này, để tiện cho việc nắm vững linh hoạt khi chẩn đoán bệnh tật.

[Vận dụng lâm sàng]

I. Vọng chẩn vành tai

1. Sắc trạch: Vỏ tai hồng nhuận, là thận âm sung túc bẩm sinh, vành tai màu trắng thuộc hàn chứng, thường thấy bị phong hàn bạo phát, hoặc hàn tà trực trúng. Tai mỏng mà trắng là thận bại, thường thấy ở các bệnh nhân hấp hối; tai dày mà trắng là khí hư có đờm.

Vành tai hồng nhuận, là trạng thái bình thường. Nếu màu sắc đỏ thẫm, tất là thượng tiêu tâm phế tích nhiệt, thuộc thiếu dương tướng hỏa thượng công, hoặc can đởm

thấp nhiệt và ngoại cảm nhiệt độc. Người bệnh lâu tai đỏ nhẹ, đa số là âm hư hỏa động. Nếu lưng tai có mạch lạc đỏ, kèm theo gốc tai bị lạnh đa số là triệu chứng báo trước bệnh sỏi.

Tai màu xanh đen gây đau, thường thấy ở bệnh nhân bị đau kịch liệt, là thận thủy bất túc, hoặc thận thủy hàn cực sinh hỏa; thuần đen là thận khí sắp tuyệt, cũng thấy ở người bệnh thận thực chứng; đen nhạt là bệnh thận hư chứng; vành tai khô đen cháy, đa số là triệu chứng thận thủy cực hao, thường thấy ở thời kỳ sau ôn bệnh, thận âm hao lâu và chứng hạ tiêu.

Tai vàng kèm theo tai sưng đau thấu óc, là phong nhập thận; nếu bỗng nhiên phát sốt ác hàn, cột sống lưng cứng cấp dạng như kinh giật, như bị thương hàn, là thấp nhiệt hạ kết ở thận, màu hơi vàng là bệnh sắp khỏi; màu vàng nhạt là vị khí còn tồn tại, cũng thường thấy ở chứng thấp tà trở trung; nếu màu vàng quá thịnh, thường thấy ở bệnh hoàng đản.

Tóm lại, vô luận là màu gì, nếu tươi sáng nhuận trạch là tốt, trầm đục ám tối là xấu; màu sáng là bệnh mới, màu tối là bệnh lâu.

2. Hình thái:

(1) Ngoại hình tai to rộng dày chắc, thùy tai (dái tai) dày béo thông xuống là hình tốt, là thận khí đầy đủ, chủ sống lâu; tai gầy, nhỏ, mỏng, thùy tai nhỏ mà không sa xuống là hình hư hao, là thận khí hao tổn, chủ mạng yếu.

Báo cáo kết quả quan sát chẩn đoán tai đối với 50 người già từ 80 tuổi trở lên, phát hiện đặc điểm tai của người

sống lâu tai dài và thùy tai to. Theo trắc lượng thì tai của người thọ từ 80 tuổi trở lên có độ dài từ 7cm trở lên (người bình thường là 5 - 8cm), thậm chí có người tai dài tới 8,5cm độ dài thùy tai của người sống trên 80 tuổi từ 1,8cm trở lên (người bình thường từ 1 - 2,5cm), có người đạt tới 3,2cm, thậm chí có người già tự cảm thấy từ 60 tuổi về sau tai và thùy tai có xu thế dài dần ra, đã thấy rằng tai và thùy tai có quan hệ nhất định đến vấn đề thọ yếu. Quan sát sắc trạch vành tai và trắc lượng độ dài, rộng và dày của tai với 24 người sống lâu và 21 người đoán thọ đã phát hiện, màu sắc vành tai của người sống lâu hồng nhạt, tươi nhuận quang trạch, thịt dày đầy đặn, vành tai và thùy tai dài. Tai rộng không có thay đổi gì rõ rệt. Người đoán thọ đa số vành tai màu ám tối, trắng nhạt, khô khan không nhuận trạch, tai không có thịt gầy khô mỏng, vành tai và thùy tai ngắn. Chứng minh độ dài và bề dày của tai có quan hệ đến tinh khí của thận, kinh mạch khí huyết thịnh suy và tuổi thọ dài ngắn.

(2) Tai thông là tà khí thực, đa số thuộc thiếu dương tướng hỏa thượng công, cũng có trường hợp dương minh uẩn nhiệt hoặc thượng tiêu phong nhiệt. Tai khô héo nhăn mỏng, là thận khí kiệt tuyệt, là triệu chứng nguy kịch; vành tai kết vảy sừng là bệnh lâu ngày huyết ứ hoặc ung nhọt đường ruột.

(3) Quan sát vân tai: Có 2 loại hình vân và màu vân. Hình vân có hình nhánh trúc (Y) hình nhánh cây và vân dạng lưới. Vân hình nhánh trúc khô mà phân nhánh ít, khoảng 2 hoặc 3 đường, từ "hoàn cốt" thẳng lên đỉnh nhon

tai, chủ về vô bệnh hoặc bệnh nhẹ; vân kiểu cành cây khô xiên mà nhiều nhánh, khoảng 4 - 5 đường, là có bệnh nặng; vân dạng mạng lưới và hình cây khô to nhỏ khó phân biệt, vân nhiều mà loạn, dạng như mạng nhện, lâm bệnh hiểm nguy. Màu vân: vân màu đỏ chủ về trong ngoài đều nhiệt, màu xanh chủ khí trệ huyết ú kiêm phong, màu tím chủ nhiệt tà nội bế, màu đen chủ hàn tà nội phụ. Về bệnh tình nặng nhẹ, nói chung màu đỏ nhẹ, tím nặng, đen là nguy.

(4) Xem mạch tai: Quan sát vành tai có mạch xanh nổi lên (lạc mạch) có thể chẩn đoán trẻ em bị đau, mà vị trí đau của trẻ em khác nhau, vị trí nổi mạch xanh cũng có khác nhau. Nếu trẻ bị đau bụng do giun đũa, khởi điểm lạc tai đa số ở điểm tiểu tràng mở rộng theo hướng phía trên bên ngoài đến trên, dưới bụng; trẻ bị đau chân, khởi điểm lạc tai đa số ở điểm tọa cốt và môn, mở rộng ra phía trên bên ngoài tới chỗ gối, mắt cá v.v.. Nếu trẻ tiểu tiện bất lợi kèm theo đau, lạc tai phân bố ở trên viền vành tai, chỗ điểm châm tai sinh dục ngoài và niệu đạo, do bởi lạc tai thuộc hệ lạc mạch nhỏ bé, trong quá trình bệnh tât khí huyết vận chuyển bất lợi, lạc mạch không thông cơ da tai cạn mỏng, cho nên dễ nổi rõ. Do đó vận dụng lạc tai chẩn bệnh, có ý nghĩa lâm sàng nhất định.

(5) Thịt nhỏ trong tai dài ra, hình như anh đào hoặc đầu vú dê, gọi là trĩ tai; nếu khối thịt đầu to cuống nhỏ, dạng như nấm, gọi là nấm tai, nếu khối thịt nhỏ như hạt táo dài, nhô ra ngoài tai, sờ vào thấy đau, gọi là đinh tai. Cả 3 loại này đều do can kinh nội hỏa, thận kinh tương hỏa,

hoặc vị kinh tích hỏa, uất kết mà thành. Nếu tai bị ngã rách hoặc bị đánh đứt, thấy 2 tai không cân xứng, hoặc trên rời dưới dính, hoặc dưới rời trên dính đều do ngoại thương gây nên.

(6) Ráy tai: Là vật tiết ra bình thường ở trong đường tai, sau khi khô thành mủn màu trắng. Nếu phong nhiệt thăng thừa, quá nhiều ráy tai, có thể tắc trở đường tai, gây ra điếc tai.

(7) Lở tai, mụn tai: Nếu sinh ra ở ngoài tai, biểu hiện sưng đỏ cục bộ, nhô lên như hạt tiêu, gọi là lở tai hoặc đinh tai. Nếu ở ngoài đường tai sưng đỏ tràn lan, gọi là mụn tai. Đa số do thói quen ngoáy tai gây tổn thương đường tai, phong nhiệt tà độc ngoại xâm; hoặc gan mật thấp nhiệt theo kinh thượng thừa, chưng đốt đường tai mà thành.

(8) Mụn lở xoáy tai: Màu da đường tai hoặc xung quanh tai đỏ ứng, lở loét, thấm dịch, kết vảy, kèm theo nóng ran, ngứa đau. Nếu triệu chứng toàn thân nhẹ, chỉ phát sốt phiên táo hoặc lở loét cục bộ, nóng đau, nước vàng chảy ướt dầm dề, là phong nhiệt thấp tà ngấm thấm gây nên; nếu bệnh trình dài, tái phát dạng như rêu, dầy ra, thô sần, rách nứt, trên phủ lớp vảy da hoặc vảy mủn, kèm theo sắc mặt vàng héo, mệt mỏi, kém ăn, là tỳ hư thiếu máu, sinh phong hóa táo gây ra.

(9) Mủ tai: Là chỉ dịch mủ từ trong tai chảy ra với khối lượng nhiều, chất dính thành mủ, đường tai không sưng đỏ hoặc sưng đỏ nhẹ. Chảy mủ vàng là đinh tai, chảy mủ trắng là triển tai, chảy mủ đỏ là phong độc tai; mủ có mùi hôi mà đen là cam tai, mủ trong suốt là tai chấn. Đa số do can đởm hỏa thịnh, tà nhiệt ngoại xâm, hoặc tỳ hư thấp

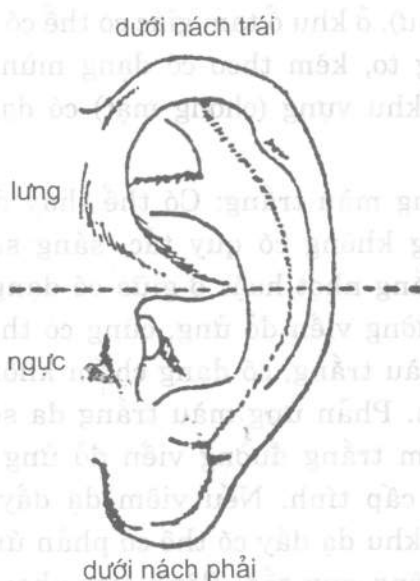
khốn, thượng phạm nhĩ khiếu, hoặc thận nguyên hao tổn, tà độc đình tụ gây ra. Nếu tai nung mủ cấp tính, mủ ở tai chảy không thông, đau ở phần hoàn cốt sau tai, ấn đau, nặng thì bị sưng lên, hoặc phá loét chảy mủ, gọi là độc gốc tai, còn gọi là ung xương phụ sau tai, đa số do hỏa nhiệt tà độc trong ngoài nóng rục gây ra. Nếu tai nung mủ lâu ngày, xuất hiện miệng mắt méo lệch, đa số do tai nung mủ không trị, tà độc tiềm phục ở trong; hoặc khí huyết hao tổn gây ra. Nếu tai nung mủ lâu ngày, hoặc chảy mủ mùi hôi thối đen, bỗng nhiên lượng mủ giảm ít, kèm theo thấy đau đầu, nôn mửa, sốt cao, hôn mê, co giật, cổ cứng đờ, gọi là thương hàn tai vàng, đa số do ứ nhiệt trong máu, hoặc nhiệt nhập tâm bào gây nên.

(10) Vỏ tai chảy nước: Là chỉ vỏ tai sưng tấy mà màu da không thay đổi, không sốt, không đau, ấn thấy mềm, hút ra có dịch màu vàng dính, sau khi hút hết sưng, ít lâu sau lại nổi lên. Đa số do tỳ vị hư nhược, phong tà ngoại phạm, đàm trọc ngưng trệ gây nên.

(11) Lở đoạn tai: Là vỏ tai sưng đỏ sốt đau, tiếp đến là viêm loét thành mủ, thậm chí đứt rời, khuyết tổn, dị dạng. Là phong thấp đánh lộn với khí huyết gây ra.

(12) Nhìn tai chẩn thương: Trên vỏ tai xuất hiện gân đỏ dạng tơ hoặc vết ban màu đỏ tươi hoặc màu tím, ấn vào không thấy tan, là triệu chứng để chẩn thương tai. Triệu chứng này xuất hiện trên tai phải, biểu thị nửa phần thân bên phải có bị thương, xuất hiện trên tai trái biểu thị phần thân bên trái có bị thương; xuất hiện ở phần nửa trên vỏ tai, biểu thị phần lưng có bị thương, xuất hiện ở phần nửa

dưới vỏ tai, biểu thị phần ngực có bị thương; trên gáy tai có điểm đen hoặc màu đỏ lan ra phía bên ngoài, biểu thị phần dưới nách trái có bị thương; dưới đáy thùy tai có điểm màu trắng hoặc màu đen biểu thị dưới nách phải có thương (hình 1-48).



Hình 1-48. Sơ đồ chẩn thương vỏ tai.

3. Vật phản ứng dương tính trên tai: Tức là ở trên da tai xuất hiện sự thay đổi biến sắc, biến hình và sự thay đổi sắc trắng và hình thái của nốt mụn, vật thoát rụng, mạch máu v.v..

1) Biến sắc:

(1) Phản ứng màu đỏ: Có màu đỏ tươi, đỏ nhạt và đỏ tối, phản ứng có dạng điểm, dạng mảng không có quy tắc. Màu

đỏ tươi thấy ở chứng bệnh cấp tính, triệu chứng bệnh đau; màu hồng nhạt hoặc đỏ tối thấy ở thời kỳ bệnh được phục hồi sức khỏe, hoặc ở các bệnh nhân có bệnh sử khá dài. Nếu đau eo lưng cấp tính, ở khu thận có thể có biểu hiện đỏ nhuận dạng mảng; nếu viêm cổ tử cung kèm theo có bạch đới (khí hư), ở khu ổ tam giác có thể có phản ứng màu đỏ dạng mảng to, kèm theo có dạng mụn thoát; nếu bị chóng mặt, ở khu vừng (chóng mặt) có dạng vết lõm đỏ nhuận.

(2) Phản ứng màu trắng: Có thể thấy dạng mảnh lồi lên màu trắng không có quy tắc, sáng sủa tươi trạch, dạng mảng trắng nhợt hoặc ở giữa có dạng mảnh, chấm màu trắng, đường viền đỏ ủng, cũng có thể thấy ở dạng trong mảng màu trắng, có dạng chấm không có quy tắc, màu đỏ nhuận. Phản ứng màu trắng đa số thấy ở bệnh mạn tính, điểm trắng đường viền đỏ ủng là bệnh mạn tính phát tác cấp tính. Nếu viêm dạ dày mạn có tính chất bề cạn, ở khu dạ dày có thể có phản ứng dạng mảng màu trắng không quy tắc. Bệnh tim phong thấp ở khu tim có phản ứng mảng màu trắng đường viền đỏ rưng. Trướng bụng, bụng báng nước thì có phản ứng mảng màu trắng ở khu bụng trướng hoặc khu bụng báng; viêm dạ dày mạn tính khi phát tác cấp tính, ở khu dạ dày có phản ứng mảng màu trắng ở giữa có chấm đỏ nhuận không có quy tắc.

(3) Phản ứng màu xám: Có các màu xám nhạt, xám tối, màu tro xám, như màu cứt ruồi. Màu xám đa số thấy ở các bệnh cũ và khối u. Nếu khối u ở vị trí huyết tai tương quan

và ở khu khối u đặc dị 21, phản ứng màu xám tựa như cứt ruồi, ấn vào thấy mất màu.

(4) Phản ứng màu nâu đậm: Bệnh mạn tính, sau khi khỏi bệnh, ở trên huyết tai tương ứng có biểu hiện sắc tố đậm thêm, tựa như dạng sắc tố lắng đọng. Nếu bệnh ung thư tuyến vú sau khi trị hết gốc, ở khu tuyến vú có phản ứng màu nâu đậm; bệnh viêm da do thần kinh ở huyết tai tương quan sắc tố sẽ đậm lên, da thô sần, đường vân sâu thêm.

2) Biến hình: Trên huyết tai tương quan xuất hiện thủy thũng lồi lên, hoặc điểm, mảnh lõm xuống, đồng thời kèm theo các đường vân hoặc vết điểm lõm xuống v.v. phản ứng biến dạng thường thấy ở các bệnh tính khí chất mạn tính. Dạng đường vân lõm xuống còn gọi là tai gãy, đứt, nó có quan hệ đến bệnh động mạch vành, sẽ có trình bày tường tận ở phần sau.

(1) Dầy lên: Thường thấy dạng kết đốt, nhỏ như hạt vừng hoặc kết cứng to như hạt đậu xanh, nhô cao khỏi bề mặt da; hoặc dạng móc xích, kết liền với nhau từ 3 - 5 đốt, cao hơn mặt da; hoặc dạng mảnh, vệt dài, đường vân nổi lên. Nếu dạng kết đốt hình tròn nổi lên, thường thấy ở các chứng đau đầu; nếu nổi lên dạng móc xích, thường thấy ở chứng viêm cột sống dạng phì to; nếu nổi lên dạng đường gờ, là bệnh đau khớp; nổi lên dạng mảnh, thường gặp ở chứng trường bụng; nổi lên ở dạng vệt dài, thường thấy viêm dây thần kinh cơ lưng vai.

(2) Lõm xuống: Thường thấy các vết lõm xuống có dạng chấm, mảnh, đường vân. Nếu lõm xuống có dạng chấm

là bị chứng ù tai, mắt tán quang. Nếu lõm xuống có dạng vết rộng thành miếng, thường thấy ở bệnh viêm loét dạ dày, hành tá tràng; vết lõm dạng đường vân thường thấy ở chứng bệnh động mạch vành, ù tai, điếc rai, rụng răng v.v..

(3) Dạng điểm: Mảng lồi lên kèm theo có vết lõm dạng điểm, mảng, đường vân, thường thấy ở chứng chiết quang.

(4) Da ở huyết tai thô sần không phẳng, độ dày tăng hoặc giống như nếp nhăn, thường thấy ở bệnh ngoài da.

3) Nốt mụn, gò: Thường thấy có các nốt mụn dạng chấm và mụn nước như bọt, cao hơn bề mặt da. Về phương diện màu sắc có thể phân làm mấy loại như mụn màu đỏ, mụn màu trắng, hoặc mụn màu trắng có viền đỏ, một số ít mụn có màu xám tối, tựa như mụn cơm da gà, các mụn không đều nhau. Phản ứng gò mụn thường thấy ở các bệnh có tính khí chất cấp tính, bệnh có do dị ứng, bệnh ngoài da v.v..

(1) Nốt mụn có dạng dẹt bằng dày đặc như trứng tằm, thường thấy ở các dạng mụn ngứa kiểu kết đốt.

(2) Nốt mụn có màu trắng dạng chấm hoặc thay đổi dày đặc, thường thấy ở bệnh sỏi mật, viêm phế quản, ỉa chảy v.v..

(3) Nốt mụn thay đổi có màu nâu tối, tựa như mụn cơm da gà, thường thấy ở chứng viêm da do thần kinh.

(4) Nốt mụn dạng thay đổi như hạt tằm, thường thấy ở bệnh loạn nhịp tim, trở trở sự truyền dẫn.

(4) Mùn thoát: Mùn sùi thoát thường có dạng vỏ đường hoặc vẩy cá màu trắng, lau khó đi. Phản ứng mùn sùi thoát thường thấy ở các bệnh ngoài da, chức năng hấp thu suy giảm, bạch đới, và rối loạn chức năng nội tiết.

(1) Thoát tiết ở khu dị ứng, khu phổi, thường thấy ở bệnh ngoài da, như viêm da do tràn mủ.

(2) Thoát tiết trong ổ tam giác, thường thấy ở bệnh viêm phụ khoa, khí hư.

(3) Thoát tiết ở khu thực đạo, môn môn, thường thấy ở hệ thống tiêu hóa không tốt, chức năng hấp thu và trao đổi vật chất suy giảm.

(4) Thoát tiết dạng vẩy miếng ở vị trí tương ứng, thường thấy ở bệnh nấm vẩy.

(5) Thoát tiết toàn phần tai, thường thấy ở bệnh viêm da do tràn mủ, nấm da đầu.

(5) Tràn huyết quản: Phản ứng của mạch máu ở huyết tai, thường thấy ở dạng mạch máu giãn nở. Cong gập dạng mạng lưới, dạng đường vân, dạng sao biển, hình cung, dạng nòng nọc, hoặc dạng đuôi trống, sắc trạch của nó màu đỏ tươi, màu tím tối hoặc màu xám tối. Thay đổi mạch máu thường thấy ở các bệnh như mạch máu tim, mạch máu não, các bệnh viêm cấp tính và các bệnh có xuất huyết cấp tính.

(1) Mạch máu giãn nở: Thường có biểu hiện ở dạng cánh quạt hoặc dạng đứt đoạn. Ở dạng cánh quạt thường là bệnh viêm loét đường tiêu hóa, đau lưng, chân; dạng đứt đoạn thường là đau các khớp, giãn phế quản. Sắc trạch đỏ

tươi đa số là bệnh cấp tính, các chứng đau; sắc trạch tím tối, phần lớn là bệnh đã khỏi hoặc đang kỳ hồi phục.

(2) Cong gập: Dạng sao biển, thường là bệnh viêm loét. Dạng vòng tròn, hình cung, đa số thấy ở bệnh phong tim; dạng nòng nọc, đuôi trống, đa số thấy ở bệnh động mạch vành; dạng hoa mai, đa số là bị khối u.

(3) Dạng mạng lưới: Mạch máu thay đổi dạng mạng lưới, đa số thấy ở các chứng viêm cấp tính, như viêm họng, viêm amidan, viêm tuyến vú.

(4) Mạch máu đứt đoạn ở giữa: Mạch máu chủ bị khô, đầy, giãn nở, ở giữa thấy bị đứt đoạn, thường thấy ở bệnh tắc cơ tim.

(6) Triệu chứng tai gập: Còn gọi là vết nhăn thùy tai và vết nhăn từ chỗ bám chấn tai kéo dài ra phía viên thùy tai. Xuất hiện triệu chứng vết nhăn thùy tai, có giá trị chẩn đoán nhất định đối với bệnh động mạch vành.

Năm 1973 - Frank lần đầu tiên báo cáo 20 trường hợp triệu chứng tai về bệnh động mạch vành, trong đó 19 người có từ một vài nhân tố nguy hiểm của bệnh động mạch vành. Ông nêu ra, khi bệnh mạch máu tim phát tác sớm có thể kèm theo xuất hiện nếp nhăn thùy tai. Quan sát của ông sau đó đã chứng minh, sự phát sinh nếp nhăn thùy tai của bệnh động mạch vành cao hơn rõ rệt so với nhóm đối chiếu cùng nhóm tuổi. Trong 531 bệnh nhân bị bệnh động mạch vành có 251 trường hợp chứng minh bị tắc nghẽn cơ tim cấp tính, chiếm 47% đều có một bên hoặc cả hai bên thùy tai có nếp nhăn xiên; mà trong nhóm đối chiếu 305 trường hợp cùng tuổi, chỉ có 30% có nếp nhăn

thùy tai. Nhóm Chris Tiansen đã quan sát trên 533 bệnh nhân, cũng phát hiện đường nhấn xiên thùy tai cũng tăng dần lên cùng với tuổi tác, sự tồn tại của nó có quan hệ rõ ràng với bệnh động mạch vành. Nhóm Lichstenin ở cuối những năm 1970 nghiên cứu tài liệu khám nghiệm tử thi 113 trường hợp ở độ tuổi từ 40 trở lên, đã quan sát bệnh xơ cứng động mạch vành và mức độ bế tắc có quan hệ với nếp nhấn ở thùy tai hay không, kết quả là người có nếp nhấn hai bên thùy tai thì chứng xơ cứng động mạch vành của họ rõ ràng nhất, người có nếp nhấn một bên hơi nhẹ, không có nếp nhấn thùy tai là nhẹ nhất, so sánh giữa nhóm không có nếp nhấn thùy tai và nhóm có nếp nhấn 2 bên thùy tai, theo thống kê mức độ xơ cứng động mạch vành của họ khác biệt rất rõ ràng. Trường đại học Chicagô ở Mỹ đã điều tra 1.000 người, trong đó có 373 người có nếp nhấn ở thùy tai, trong số họ có 73% số người bị bệnh tim. Một nghiên cứu khác cũng cho thấy, về góc độ triệu chứng vằn tai cũng có giá trị lâm sàng khá quan trọng. Nếu nam giới có nếp nhấn ở vỏ tai với góc khoảng 45° , 55% trong số họ sẽ chết về bệnh tim, mà tỷ lệ bị chết vì bệnh tim có nếp vằn tai không nhiều như người có đường vằn xiên 45° . Báo cáo của các bệnh viện như bệnh viện khu Lô Loan Thượng Hải, Viện phòng trị thứ nhất, thứ hai khu Hòa Bình thành phố Thiên Tân, Bệnh viện Nhân dân Huyện Phú Thuận, Tứ Xuyên v.v. ở trung Quốc cũng đã xác nhận đặc chứng đã trình bày trên đây, mà tỷ lệ dương tính của triệu chứng nếp vằn tai đối với bệnh động mạch vành là 73,9 - 97,7%, còn cao hơn so với các báo cáo ở nước ngoài, mà tỷ lệ dương tính của người bình thường có nếp vằn tai so với người

không bị bệnh động mạch vành là dưới 24%. Nhóm Trần Khắc Trung ở trường Đại học Y khoa Sơn Đông đã quan sát vân tai 92 người bị bệnh động mạch vành và 20 người già khỏe mạnh, tỷ lệ dương tính có vân tai trong nhóm bệnh động mạch vành là 63%, trong nhóm người già khỏe mạnh là 35%. So sánh giữa 2 nhóm bệnh động mạch vành vân tai dương tính với nhóm vân tai âm tính, độ đậm đặc toàn bộ máu, huyết tương so với độ đậm đặc, huyết áp, huyết trầm, côlestêron, glyxêrin, este đều tăng cao, $P < 0,05 - 0,01$.

Nguyên nhân người bị bệnh động mạch vành sinh ra nếp nhăn tai còn chưa biết chính xác, nhóm Meslen và nhóm Wells cho rằng, do tổ chức kết đế hệ thùy tai tạo thành, đã không có dây chằng cũng không có xương sụn, cho nên càng có khả năng nhạy cảm đối với chứng thiếu máu, nếu động mạch vành phát sinh bệnh biến, đều có khả năng thay đổi vi tuần hoàn toàn thân.

(7) Quan hệ đối ứng của đặc trưng vật phản ứng dương tính với tính chất bệnh là:

(a) Vết hồng nhuận hoặc xung huyết dạng chấm, mảng, dạng chấm, mảnh màu trắng đường viền đỏ ủng, hoặc nốt mẩn màu đỏ, đồng thời có tràn mỡ và quang trạch, đa số thấy ở dạng phát tác cấp tính thuộc chứng viêm cấp tính hoặc chứng viêm mạn tính.

(b) Dạng chấm, mảng màu trắng, lõm xuống hoặc lồi lên, gò mụn màu trắng, lại không có triệu chứng tràn mỡ và quang trạch, đa số thấy ở các bệnh có tính khí chất mạn tính.

(c) Dạng kết đốt lồi lên, hoặc dạng chấm, đốt màu xám tối, hoặc có dạng như cút ruồi, đa số thấy ở chứng khối u.

(d) Thoát tiết dạng vỏ đường (khó lau sạch), gò mụn, vân da thô to ra, dày thêm, có màu nâu đậm, đa số là bệnh ngoài da.

(e) Dạng đường vân hình tròn, hình bán nguyệt màu trắng, hoặc dấu, vết sọc màu xám tối v.v., đa số thấy ở bệnh nhân phẫu thuật hoặc ngoại thương.

Tóm lại, nguyên tắc chung khi xem chẩn đoán phân tai là: Sắc trạch đỏ đa số là cấp tính, màu trắng lõm hoặc lồi là mạn tính; mụn thoát dễ lan là chứng viêm, kết dạng vẩy là bệnh da; vết sọc phẫu thuật là đường vân màu trắng dạng vòng tròn hoặc kiểu trăng non, kết đốt lồi lên màu xám tối là có khối u ung thư.

2. Sờ chẩn huyết tại.

1. Phương pháp sờ kiểm tra: Bao gồm các triệu chứng như lồi lên, kết đốt, lõm xuống, dây sợi, biến dạng v.v..

1) Lồi lên: có nhiều loại hình thái khác nhau, biểu thị các loại bệnh khác nhau.

(1) Dạng chấm lồi lên: Đa số thấy ở các chứng đau đầu, viêm khí quản, cận thị.

(2) Dạng vết mảng lồi lên: Đa số thấy ở các chứng bệnh như đau lưng, chân, lao thương cơ eo lưng, thiên đầu thống, đau sau đầu, viêm dạ dày bề cận mạn tính, viêm ruột thừa mạn tính, rối loạn chức năng đường ruột, trường bụng, viêm loét khoang miệng, viêm quanh răng.

(3) Dạng vết dài lồi lên: Đa số thấy ở các bệnh như viêm tổ chức dây chằng, lao tổn cơ eo lưng, viêm túi mật mạn tính, viêm phụ kiện, bí tiện, đau ấn đường, đau lưng vai.

2) Kết đốt: Đa số thấy ở các chứng khối u tử cung, đau đầu, ung thư dây chằng tuyến vú.

3) Dây, sợi: Đa số thấy ở các bệnh mạn tính như khối u tử cung, viêm dạ dày, mạn tính, viêm loét hành tá tràng mạn tính, viêm túi mật mạn tính, gan sưng to, bệnh động mạch vành, tim đập quá nhanh dạng từng đợt, trĩ, viêm phế quản, chất xương cột sống cổ hoặc cột sống lưng tăng sinh, viêm khớp do ngoại thương v.v...

4) Xương sụn tăng sinh: Đa số thấy ở các chứng thần kinh suy nhược, gan sưng to, chất xương cột sống cổ tăng sinh.

5) Lõm xuống: Các huyết tai tương quan với bệnh tật có thể xuất hiện các triệu chứng vết lõm xuống không có quy luật ở dạng chấm, dây, miếng v.v., và các bệnh phản ứng lõm xuống khác nhau.

(1) Vết lõm dạng chấm: Đa số thấy ở các chứng như khuyết răng, tán quang, viêm loét hành tá tràng, màng nhĩ lõm vào, ù tai, sâu răng.

(2) Vết lõm dạng miếng: Đa số thấy ở các bệnh viêm kết tràng mạn tính, viêm loét hành tá tràng, chóng mặt, khuyết răng.

(3) Vết lõm dạng đường dây: Còn gọi là nếp nhăn tai, đa số thấy ở các bệnh như ù tai, khuyết răng, bệnh động mạch vành.

6) Vết ấn: Vết ấn có vết sâu và cạn, sự thay đổi sắc trạch và thời gian hồi phục mặt bằng của vết ấn cũng khác nhau, khi chẩn tai lâm sàng, căn cứ vào đó để phân biệt hư chứng và thực chứng.

(1) Vết ấn sâu: màu trắng, thời gian hồi phục mặt bằng chậm, đa số là hư chứng, thường thấy ở các bệnh thiếu máu, thiếu dưỡng khí, thủy thũng, ngộ độc axit, ù tai, sâu răng, thận hư, đau lưng, dị ứng.

(2) Vết ấn cạn: màu đỏ, thời gian hồi phục mặt bằng nhanh là thực chứng. Đa số thấy ở các chứng như cao huyết áp, sỏi cấp tính, viêm gan, trướng bụng, viêm dạ dày, cảm nhiễm đường mật, viêm ruột thừa.

7) Thủy thũng:

(1) Thủy thũng dạng lõm xuống: Đa số thấy ở các bệnh như viêm cầu thận mạn tính, bụng báng nước, phù thũng, thủy thũng do mạch máu, thần kinh, thận hư đau lưng, kinh nguyệt quá nhiều, rối loạn chức năng nội tiết v.v..

(2) Cảm giác vân nước sóng động: Phần lớn sau khi sờ chẩn đoán ở huyết tai dưới bút thăm dò xuất hiện thủy thũng xung quanh, có cảm giác như vân nước sóng động. Đa số thấy ở bệnh động mạch vành, nhịp tim không đều, xuất huyết tử cung do chức năng, bệnh tiểu đường.

2. Phương pháp sờ nắn: Chú ý xem có bị tăng sinh xương sụn tai hay không, tổ chức phần mềm có bị lỏng lẻo không, và phạm vi lỏng lẻo hoặc tăng sinh, độ mềm cứng như thế nào. Ý nghĩa lâm sàng khi sờ nắn huyết tai là căn cứ vào vị trí của vật phản ứng dương tính mà ta sờ được để xác định.

(1) Thùy tai: Sờ nắn xem có dạng miếng lồi lên tăng dây lên hay không. Nếu sờ thấy ở chỗ trên dưới hàm dưới chất mềm lồi lên dạng miếng, đa số là viêm quanh răng.

(2) Gò tai; Nếu ở giữa gò tai và vành tai sờ thấy xương sụn tăng sinh dạng đoạn ngắn, đa số là thần kinh suy nhược. Nếu ở giữa gò tai và vành tai của lưng tai sờ thấy tổ chức phần mềm tăng dây, chất mềm, đa số là lẩm mọng.

(3) Thuyền tai: Nếu ở phần bắt đầu của thuyền tai sờ thấy tăng dây lên dạng đoạn ngắn, đa số là viêm dây thần kinh cơ lưng và vai.

(4) Chân trên vành tai: Sờ thấy chất cứng biến dạng tăng sinh, đa số là đau các khớp do ngoại thương xương. Lồi lên dạng miếng chất mềm, đa số là đau khớp lạnh tính, tổn thương tổ chức phần mềm.

(5) Phần giáp tai: Là vị trí sờ nắn bệnh tật nội tạng. Nếu ở khu gan sờ thấy có chất xốp lồi lên, đa số là gan nhiễm mỡ; nếu sờ thấy chất cứng lồi lên ở khu mật, đa số là viêm túi mật mạn tính.

(6) Phần vành tai: Vị trí sờ đoán bệnh đa số ở huyết hậu môn, khu đặc dị khối u, dạng kết đốt khu II, dạng đường dây thay đổi và khu đặc dị khối u1, khu sờ nhạy cảm đau.

3. Phương pháp ấn đau: Sau khi tìm được khu huyết mãn cảm nhất với sự ấn đau, có thể căn cứ vào vị trí giải phẫu chức năng sinh lý đối ứng với khu huyết mãn cảm hoặc tiến hành phân tích chẩn đoán tạng phủ. Nếu khi ở khu gan xuất hiện điểm mãn cảm ấn đau dương tính, biểu thị có khả năng bị bệnh gan; ở khu hành tá tràng, thần

kinh giao cảm, dưới lớp vỏ nếu xuất hiện điểm ấn đau dương tính, thì có khả năng liên quan đến bệnh viêm loét đường tiêu hóa. Khi ở khu thận xuất hiện điểm ấn đau dương tính, có khả năng là bệnh thận, đau lưng hoặc ù tai; khi ở khu phổi xuất hiện điểm ấn đau dương tính, có khả năng là biểu hiện của bệnh phổi, bệnh đại tràng hoặc bệnh ngoài da.

Khi ở nhiều khu huyết xuất hiện các điểm ấn đau dương tính, thì cần phải tiến hành so sánh, xem ở khu huyết nào mẫn cảm ấn đau nhất, tạng phủ hoặc cơ quan đối ứng của khu huyết mẫn cảm nhất, có khả năng có bệnh. Nếu khi ở khu phổi có điểm ấn đau mạnh nhất mà đồng thời ở khu đại tràng cũng xuất hiện điểm ấn đau, vậy thì khả năng không phải bệnh ở đại tràng mà khả năng bệnh ở phổi, phản ứng xuất hiện ở khu đại tràng là do phổi và đại tràng, tương quan biểu lý với nhau. Lại như người bị gãy xương, ngoài vị trí tương ứng có điểm ấn đau ra, thì ở khu thận cũng đồng thời xuất hiện điểm ấn đau dương tính. Điều này căn cứ vào học thuyết thận chủ cốt để phân tích giải thích thêm, có thể không đến nỗi chẩn đoán sai là thận có bệnh.

Quan sát trong 60 trường hợp bệnh nhân viêm gan do truyền nhiễm, có 73,2% có điểm ấn đau ở ổ tam giác 2 tai, số người trong thời kỳ bệnh cấp tính tỷ lệ dương tính đạt 92,2%; mà với 129 người khỏe mạnh trong nhóm đối chiếu hoặc những người bị bệnh khác, tỷ lệ ấn đau dương tính ở ổ tam giác 2 tai chỉ chiếm 11%.

Thăm dò trên 75 trường hợp bệnh nhân viêm gan, có 54 người bị ấn đau dương tính ở khu gan tai trái, có 59 người bị ấn đau dương tính ở khu gan 2 tai, bất luận là một bên hay hai bên tai, phạm là khu gan có điểm ấn đau là 61 người, chiếm 81%, mà trong 151 người bình thường, chỉ có 4 người có điểm ấn đau dương tính ở khu gan tai phải. Qua kiểm tra 36 người bị bệnh gan có kết quả là 28 người ấn cảm khu gan tai phải, chiếm 77,77%, 25 người ấn cảm khu gan tai trái, chiếm 69,44%. Tỷ lệ ấn cảm của họ cao hơn so với người bình thường.

Quan sát thấy bệnh nhân viêm ruột thừa thường hình thành điểm ấn đau ở tai sau triệu chứng kích thích từ 2 - 12 - 14 giờ, sự phân bố của điểm ấn đau ngoài khu đại tràng và tiểu tràng, còn có phân bố ở thuyên tai, ổ tam giác v.v.. Điểm ấn đau cũng tùy theo bệnh tình mà thay đổi. Khi bệnh tình nặng thêm và có các triệu chứng kèm phát thì điểm ấn đau cũng tăng lên, ngược lại thì giảm bớt hoặc tiêu mất; sau khi phẫu thuật, điểm ấn đau ấn cảm ở tai tiêu mất sau khoảng 5 - 7 ngày. Qua kiểm tra 30 bệnh nhân dự định cắt bỏ ruột thừa, toàn bộ huyết ruột thừa trên hai tai đều có điểm ấn đau ở mức độ khác nhau, cho nên cho rằng phương pháp ấn đau trong chẩn đoán hỗ trợ tốt cho việc chẩn đoán phân biệt chứng đau bụng cấp tính.

3. Phương pháp điện trắc định.

Còn gọi là phương pháp trắc định tín tức ở tai, phương pháp này vận dụng trong lâm sàng có giá trị chẩn đoán

nhất định đối với các bệnh như khối u, bệnh tim, bệnh phổi, bệnh gan mật, bệnh hệ thống tiết niệu.

Khi dùng máy thám trắc huyết tại để thăm dò huyết tại, tiến hành chẩn đoán sớm đối với các loại khối u, tỷ lệ dương tính của nó từ 86% trở lên. Đồng thời tổng kết ra 1 khu 5 huyết là điểm phản ứng dương tính của khối u ác tính, đó là huyết và khu đặc dị khối u của vị trí tương ứng với nội tiết, tuyến thượng thận, lớp vỏ dưới và huyết khối u. Qua tiến hành kiểm tra tin tức phần tại đối với một lượng lớn bệnh nhân, phát hiện ra các thời kỳ của khối u ác tính. Khối u từ 1 - 4 chỉ số dương tính đều tăng cao, phản ánh trên âm hưởng và chỉ số dòng điện. Giá trị bình quân điểm lưu huyết dương tính hạ thấp và dương tính huyết lớp vỏ dưới tăng cao, là một trong những điểm tựa quan trọng để chẩn đoán khối u. Kiểm tra tin tức ở tại cũng có giá trị trong việc kiểm tra khối u phổ thông. Qua quá trình dùng máy chẩn đoán tin tức tiến hành kiểm tra thể nghiệm đối với 1.245 bệnh nhân, tìm thấy tin tức khối u là 12 người, về sau qua xác chẩn của Tây y có 11 người, tỷ lệ phù hợp là 91,6%.

Trong chẩn đoán bệnh tim, nhóm Ong Leans Wee ở Malayxia, tiến hành kiểm tra tính dẫn điện da khu tim ngoài tại đối với 35 người bị bệnh tim và 75 người khỏe mạnh, kết quả đại đa số bệnh nhân bị bệnh tim có điện trở da khu tim ngoài tại hạ thấp rõ ràng so với nhóm đối chiếu.

Phản ứng tin tức phần tại của các bệnh thường thấy xem ở bảng 1-1.

Bảng 1-1. Phản ứng bệnh lý của các bệnh thường thấy ở trên tai:

Bệnh tật	Vị trí	Phản ứng
Hai bên thận phát triển không tốt do bẩm sinh (loại I nhiều đường đặc)	Phần tai	Vị trí đáy phần tai (đường góc mắt trên viền đáy tai) nghiêng về phía trước, xương sụn phát triển không tốt, trở ngại thính lực v.v..
Viêm da do tràn mủ	Toàn phần tai	Biểu hiện dạng sùi da vỏ đường, lau khó mất, có mủ.
Viêm da dạng vẩy cá	Toàn phần tai	Biểu hiện khô khan không quang trạch, nổi cánh lên như vẩy cá.
Trở ngại chức năng hấp thu	Toàn phần tai	Biểu hiện sùi mủn khô khan không quang trạch.
Bệnh động mạch vành	Khu tim, tiểu tràng, thùy tai	1) Nhiễm sắc dương tính (màu dạng chấm, mảnh, thành đám là dương tính. 2) Triệu chứng vết nhân tai (vân xiên thùy tai).
Đau thất tim	Khu tim, tả thần môn, giao cảm dưới lớp vỏ	1) Sung huyết, đỏ ửng, sùi mủn, lõm xuống v.v.. 2) Điện trở thấp.
Tim đập quá nhanh	Khu tim	Điện trở thấp.
Bệnh tim phong thấp	Khu tim	Dạng mảnh màu trắng, đường viền không rõ, một số điểm có quang trạch.
Lảo động, mất ngủ, nhịp tim không đều	Khu tim	Có dạng vân hình tròn, giữa có quang trạch, có một số ở giữa màu trắng.
Suy nhược thần kinh	Khu tim, thần môn điểm não	Có ấn đau.
Các loại đau đầu chóng mặt	Khu não can, não điểm, trán, dưới lớp vỏ	Có dạng điểm đỏ ửng hoặc dạng điểm màu trắng, đường viền đỏ ửng, thường có quang trạch.

Cao huyết áp	Não điểm, não can, trán, dưới lớp vỏ	Có dạng điểm đỏ ửng hoặc màu trắng đường viền đỏ ửng, nói chung có quang trạch, ngoài ra có dạng mảnh màu đỏ ở tuyến thượng thận, vân vòng tròn ở khu tim, 1/3 trên rãnh hạ áp có dạng chấm, màu trắng hoặc đường viền đỏ ửng.
Huyết áp thấp	Não can, não điểm, trán, dưới lớp vỏ	Huyết vị phần đầu cùng phản ứng cao huyết áp, không phản ứng tuyến thượng thận, dưới rãnh hạ áp 1/3 có dạng điểm màu trắng hoặc đường viền đỏ là thấp huyết áp.
Gan to	Khu gan, khu gan tai phải, khu tỷ, khu dạ dày	Có dạng mảng màu trắng lồi lên (có dạng như nhân hạt dưa), đường viền rõ ràng (tai phải là lá gan phải to, tai trái là lá gan trái to), điện trở thấp.
Viêm gan	Khu gan tai phải, khu tỷ, khu vị	Điện trở thấp.
Viêm gan cấp tính	Khu gan, khu gan tai phải, khu tỷ, khu dạ dày	1) Có dạng mảng hoặc chấm đỏ ửng. 2) Đường viền đỏ ửng, giữa có mầu trắng, nói chung có quang trạch, điện trở thấp.
Ung thư gan	Khu gan	1) Cục bộ có vết lõm hình tròn sắp xếp dạng hoa mai. 2. Có màu vàng, có thể thấy dạng kết đốt lồi lên, cục bộ dày béo lên, cũng có điểm ấn đau. 3. Có trường hợp có dạng vân nước hình tròn. 4. Có trường hợp tăng sinh xương sụn phần tai.
Viêm gan hoàng đản	Khu gan	Lương đạo dương tính.
Lách to	Khu tỷ	Có dạng mảng màu trắng hoặc đường viền đỏ ửng, có thể lồi lên.

Sốt rét cách nhật	Khu tỷ, khu sốt rét	<p>1. Đa số xuất hiện biến sắc, dạng chấm màu đỏ, dạng chấm hoặc dạng mảng màu trắng, dạng điểm màu trắng đường viền của nó đỏ, có một số biến dạng nổi gò mẩn, sùi thoát v.v..</p> <p>2. Khu sốt rét nhiễm sắc dương tính, có dạng chấm hoặc mảng màu đen.</p>
Viêm túi mật	Khu tương ứng	Nhiễm sắc dương tính, có điểm ấn đau.
Viêm dạ dày cấp tính	Khu dạ dày	Có dạng chấm hoặc dạng mảng đỏ ứng, có quang trạch.
Viêm dạ dày mạn tính	Khu dạ dày	Có dạng mảng màu trắng, đường viền biên không rõ ràng, một số da tăng dày (đa số thấy viêm dạ dày tính béo dày).
Viêm dạ dày mạn tính phát tác cấp tính	Khu dạ dày	<p>1. Dạng mảng hoặc chấm màu trắng, viền biên đỏ, có quang trạch.</p> <p>2. Dạng chấm hoặc mảng màu đỏ ứng hoặc xuất huyết.</p>
Sa dạ dày	Khu dạ dày	Viền biên của khu dạ dày, gần chỗ đối nhau với vành tai, có mảnh màu trắng nổi lên, viền biên không rõ ràng.
Viêm loét dạ dày	Khu dạ dày	<p>1. Có dạng chấm màu trắng, viền biên rõ ràng.</p> <p>2. Màu trắng hoặc màu xám tối viền biên đỏ ứng, nói chung đều có quang trạch.</p>
Phẫu thuật cắt phần lớn dạ dày	Toàn bộ khu đường tiêu hóa	<p>1. Lương đạo dương tính.</p> <p>2. Nhiễm sắc dương tính.</p>
Viêm loét hành tá tràng	Khu tá tràng	<p>1. Có dạng chấm màu trắng, viền biên rõ ràng.</p> <p>2. Có màu trắng hoặc xám tối viền biên đỏ ứng, nói chung có quang trạch.</p>
Sau khi phẫu thuật viêm loét tá tràng	Toàn bộ khu đường tiêu hóa	<p>1. Lương đạo dương tính</p> <p>2. Nhiễm sắc dương tính.</p>

Sau khi phẫu thuật ung thư thực quản	Đường thượng tiêu hóa trên	Lương đạo phản ứng dương tính.
Khuẩn lỵ	Đại, tiểu tràng	Có ấn đau.
Viêm tràng mạn tính	Khu đại, tiểu tràng, tỷ vị	1. Có biểu hiện xung huyết dạng mảng hoặc gò mẩn nhiều mỡ. 2. Điện trở thấp.
Bí tiện	Khu đại, tiểu tràng	Có biểu hiện dạng mảnh màu trắng, hoặc sùi da đường, có quang trạch.
Viêm ruột thừa cấp tính	Khu ruột thừa	Có biểu hiện xung huyết dạng chấm hoặc gò mẩn.
Viêm ruột thừa mạn tính	Khu ruột thừa	Đa số biểu hiện dạng chấm lõm hoặc lồi lên, một số màu trắng hoặc xám tối.
Viêm ruột thừa mạn tính phát tác cấp tính	Khu ruột thừa	Có dạng chấm màu trắng viền biên đỏ ủng hoặc dạng mảng màu đỏ.
Bệnh huyết hấp trùng	Điểm huyết cơ, trực tràng, đại tràng	Điện trở thấp.
Hạt trĩ	Điểm hạt trĩ, đoạn dưới trực tràng	Có dạng chấm hoặc mảng màu trắng viền đỏ, có một số dạng chấm hoặc mảng màu xám tối.
Viêm thận	Khu thận, bàng quang, nội tiết, điểm viêm thận	Lương đạo dương tính.
Lao phổi thời kỳ hoạt động	Khu phổi, huyết tim đại tràng	Có biểu hiện xung huyết dạng điểm hoặc nốt mẩn, có quang trạch, có một số có thể dùng bóng cọ sát thì xuất huyết (ở dưới là cùng bên, trên là bên đối) điện trở thấp.
Lao phổi thời kỳ canxi hóa	Khu phổi	Có 1 hoặc nhiều vết lõm dạng đầu kim.
Viêm phổi cấp tính	Khoảng 2 bên phổi	Biểu hiện màu đỏ ủng dạng chấm hoặc nốt mẩn, có khi có điểm màu trắng, viền màu đỏ, có quang trạch.

Khí thũng phổi	Khu phổi, khu tim, khu đại tràng	<ol style="list-style-type: none"> 1. Có dạng chấm hoặc mảnh thành đám màu trắng, đường viền không rõ ràng, thời kỳ phát tái có quang trạch. 2. Lương đạo phản ứng dương tính.
Lao phổi do nhiễm ôxit silic	Khu phổi, điểm viêm phổi	<ol style="list-style-type: none"> 1. Nhiễm sắc dương tính, lương đạo dương tính. 2. Khu gan, tỷ lõi lên, bị ấn đau, có dạng mảng màu trắng, màu nâu cọ hoặc từ 3 - 6 điểm màu trắng nổi lên.
Lao phổi do khí than và ôxit silic	Khu phổi, huyết gan, huyết tỷ	<ol style="list-style-type: none"> 1. Lương đạo dương tính. 2. Có dạng mảng màu trắng màu nâu cọ hoặc 3 - 6 điểm màu trắng nổi lên. 3. Nếp nhăn thùy tai.
Viêm phế quản cấp tính	Khí quản	Biểu hiện đỏ ửng ở dạng điểm hoặc dạng mảng, một số có dạng điểm màu trắng viền biên đỏ, có quang trạch.
Viêm phế quản mạn tính	Khu khí quản, phổi tim, đại tràng	<ol style="list-style-type: none"> 1. Dạng điểm hoặc mảng màu trắng, đường viền rõ ràng, một số có dạng nốt mất màu trắng, đều không có quang trạch. 2. Điện trở thấp
Viêm phế quản mạn tính, phát tác cấp tính	Khí quản	Biểu hiện dạng điểm, dạng mảng màu trắng hoặc nốt mất, viền đỏ, đều có quang trạch.
Thông kinh	Khu tử cung	Có dạng điểm màu trắng hoặc màu đỏ, có mỡ.
Kinh nguyệt và bạch đới quá nhiều	Khu tử cung	Có dạng điểm, nốt mất, sung huyết.
Kinh nguyệt ít hoặc bế tắc kinh nhanh	Khu tử cung	Có dạng điểm hoặc mảng màu trắng, không quang trạch, một số có dạng sùi vỏ đường.
Viêm cổ tử cung	Khu tử cung, phụ kiện	Điện trở thấp.

Chứng nhiễm độc máu khi có thai	Khu tử cung, khu tương ứng	Có ấn đau.
Có thai sớm	Khu tử cung	Có điểm ấn đau.
Khối u lành tính	Vị trí tương ứng	Có kết đốt lồi lên dưới da, đẩy có di động; viền biên rõ ràng không có ấn đau.
Khối u ác tính	Vị trí tương ứng	1. Có xương sụn lồi lên, đường viền không rõ, không di động. 2. Có trường hợp có dạng mảnh màu xám tối, ấn đau rõ rệt.
Sau khi phẫu thuật các loại	Vị trí tương ứng	Có dạng đường dây màu trắng hoặc vết sẹo hình nửa vòng tròn có một số màu xám tối.
Viêm khớp cấp tính, tổn thương xương	Vị trí tương ứng	Có dạng mảng hoặc dạng chấm đỏ ửng.
Khớp vai khó gơ tay lên	Vai, khớp vai	Điện trở thấp.
Viêm khớp lâu năm	Vị trí tương ứng	Có dạng chấm màu trắng, xung quanh màu đỏ, đều có quang trạch.
Viêm khớp mạn tính phát tác cấp tính	Vị trí tương ứng	Có dạng chấm màu trắng, xung quanh màu đỏ, đều có quang trạch.
Cột sống biến dạng hoặc phì to, gãy xương	Vị trí tương ứng	1. Thành dạng dây thừng hoặc kết đốt nổi lên, có thể dạng dây thừng lõm xuống, ngang dọc bất nhất. 2. Điện trở thấp.
Viêm mũi mạn tính	Mũi ngoài, huyết viêm mũi, khu phế nội tiết	Có bị ấn đau.
Hỏa nhân tính bạo phát	Trên thùy tai	Có ấn đau, có kết đốt to bằng hạt thóc, màu da ở huyết hơi khác màu da xung quanh.
Bệnh tật trong mắt	Khu mắt	Điện trở thấp.

Nghiên cứu hiện đại

1. Nghiên cứu lâm sàng.

1. Chẩn đoán ung thư: Đặc trưng dương tính ở phần tai của người bị ung thư có biểu hiện chủ yếu là vị trí phần tai có liên quan đầy lên, và cả sự khác thường về màu da ở vị trí tương ứng. Qua so sánh đối chiếu 344 bệnh nhân có khối u ung thư với 292 trường hợp từ 30 tuổi trở lên không có bệnh sử ung thư, quan sát về tình hình tăng sinh xương sụn ở trên vành tai, đã phát hiện người bị tăng sinh xương sụn từ 3 chỗ trở lên ở trên vành tai, ở nhóm bị ung thư là 63 người (18,31%) mà ở nhóm đối chiếu chỉ có 15 người (5,13%).

Chẩn đoán vành tai của 69 bệnh nhân đã được Tây y xác định là bị ung thư, tỷ lệ chẩn đoán phù hợp đạt 80%. Vị trí ta thấy trên vành tai của người bị ung thư không phải là vật nổi lên thì chính là điểm có ung thư (có màu bản như cốt ruồi hoặc màu nâu đen dạng điểm nhỏ như đầu kim, to thì bằng hạt tằm, phần lớn là hình tròn) duy chỉ có ung thư gan là có dạng vết lõm hình hoa mai ở khu gan, đồng thời cũng xuất hiện điểm ú; người bị ung thư thực quản, môn vị có dạng hạt gạo nếp cao thấp không bằng nhau ở chỗ cuối vành tai; người bị ung thư phổi ở khu phổi phải có khá nhiều vết ung thư (điểm ung thư thành mảng). Những phát hiện này rất có giá trị đối với việc suy đoán bệnh vị. Qua điều tra trên 49 người bị bệnh ung thư thì 39 người bị tăng sinh lồi lên ở huyết tai, chiếm khoảng 70%. Đồng thời chú ý đến huyết tai bị tăng sinh sau khi cắt bỏ ung thư phần gan trong một quãng thời gian vẫn

hoàn toàn không thay đổi. Một nhóm nghiên cứu đã quan sát các bệnh nhân bị ung thư đường tiêu hóa, người có cục bộ huyết tai tương ứng một bên lõm lên là ung thư dạ dày chiếm 59%, ung thư gan là 52%, ung thư thực quản là 33%, ung thư đường ruột là 39%, người có huyết tai tương ứng một bên bị lõm xuống theo thứ tự trình bày các loại ung thư trên đây là 42%, 39%, 20%, 22%; có sự khác biệt rõ rệt khi so sánh với nhóm khỏe mạnh.

Khi nhìn chẩn đoán vành tai của 54 người bị ung thư gan, có 32 người có biểu hiện kết đốt nổi lên ở khu gan, trong 52 người của nhóm đối chiếu chỉ có 2 người, khu gan có biểu hiện dạng hoa cải hoặc vết chấm màu ám tối là 22 người, nhóm đối chiếu thì không có. Ngoài ra ở khu đặc dị I (đoạn giữa, trên của viền vành tai) và khu đặc dị II (trên thùy tai ở huyết amidal 3 : 4, thành 1 đường) của 54 người bị ung thư gan cũng đều có phản ứng dương tính ở nhiều mức độ khác nhau, mà ở nhóm so sánh chỉ có 6 người có phản ứng dương tính. So sánh với kết quả chẩn đoán của y học hiện đại, tỷ lệ phù hợp chiếm 83,33%. Qua nghiên cứu và phát hiện, xung quanh gan ở vành tai của người bị ung thư gan có hình vòng tròn lõm xuống.

Người bị ung thư gan bị di căn có biểu hiện dạng hoa mai to nhỏ đan chéo nhau, khu gan có màu vàng đất, có điểm ấn đau.

Về phương diện ung thư thực quản, kiểm tra huyết thực quản ở vành tai của 23 bệnh nhân ung thư và 39 người khỏe mạnh, kết quả cho thấy, tỷ lệ xuất hiện vật tăng sinh trên vành tai người bị ung thư thực quản cao hơn nhóm so

sánh. Tính miễn cảm của nó đạt tới 96,90%, tính đặc dị của nó là 64,1%.

Phòng nghiên cứu bệnh viện châm tê, đã lấy các vết sắc tổ lằng động màu nâu đen hoặc màu xám đen tương đối rõ ở ngoài vành tai, các điểm ấn đau và những nốt miễn như hạt kê ở khu vực đặc dị hai tai hoặc một tai để làm phản ứng dương tính, kết quả có 56 người bị ung thư thực đạo, tỷ lệ vọng chẩn chính xác là 75%, 148 trường hợp không ung thư tỉ lệ vọng chẩn cơ bản chính xác 91,9%, dùng phương pháp ấn đau huyết tai để quan sát 90 trường hợp ung thư thực quản, 71 người có điểm ấn đau ở khu thực đạo, mà trong 30 người bình thường chỉ có 2 người có điểm ấn đau ở khu thực đạo.

Triệu Thủ Nghi đã tiến hành sờ chẩn huyết tai và quan sát bệnh nhân bị khối u tử cung và đã phát hiện, phạm là trong tổ chức dưới da huyết đơn có 1 vật phản ứng dạng dây thừng to khoảng 1mm và dài từ 2 - 3mm sờ vào không mất đi là dương tính, huyết tử cung có dạng dây xoắn nói chung thường là đi từ trên xuống dưới, ít khi đi xiên hoặc đi ngang; dạng dây xoắn ở huyết nội biết thường đều đi song song với đường ngoài tai. Trong 67 trường hợp sờ chẩn huyết tử cung dương tính, sau khi phẫu thuật, chẩn đoán bệnh lý bệnh này là 48 người; trong 63 trường hợp sờ chẩn huyết nội tiết dương tính, sau khi phẫu thuật chẩn đoán bệnh lý bệnh này là 45 người.

2. Chẩn đoán bệnh tim: Ngoài sự xác thực của nhiều nhà nghiên cứu và sự xuất hiện nếp nhăn ở tai, đúng là có quan hệ rõ ràng tới sự phát bệnh của bệnh động mạch

vành, còn có người cho rằng sự xuất hiện dạng vòng, dạng đường, dạng hình cung thay đổi tiền khu tim của vành tai là phản ứng bệnh động mạch vành. Ở Trung Quốc có người đã quan sát 122 người bị bệnh động mạch vành, số người có triệu chứng ở 2 tai dương tính là 60,7%; ở Tứ Xuyên Trung Quốc có người quan sát 42 bệnh nhân động mạch vành, triệu chứng hai tai dương tính là 72,1%; phân tích kết quả nhìn chẩn đoán vành tai bệnh nhân động mạch vành trên 122 người đã xác chẩn, 87 người có phản ứng rõ rệt về thay đổi màu sắc ở khu tim vành tai (màu đỏ, màu tối, màu xám tối); thay đổi hình dạng (hình tròn, hình bán nguyệt; dạng đoạn dây, hình cung, hình tia xạ), nốt mẩn và dạng chấm lõm xuống màu đỏ v.v. chiếm 71,3%, phản ứng dương tính không rõ ràng là 35 người, chiếm 28,69%. Tiến hành quan sát nhiễm sắc huyết tai của 60 bệnh nhân động mạch vành, đồng thời phân nhóm so sánh với 60 người được thử bài trừ bệnh động mạch vành, kết quả rõ ràng, khu tim và tiểu tràng đồng thời cùng bị biến màu là phản ứng đặc trưng của bệnh động mạch vành trên huyết tai, tỷ lệ phù hợp đạt khoảng 80%, mà nhóm so sánh chỉ là 3,3%.

3. Chẩn bệnh ở phần phổi: Bệnh ở phần phổi trên vành tai cũng có những thay đổi có tính đặc trưng của nó. Quan sát thấy giữa hai khu phổi trên vành tai khi bị viêm phổi cấp tính, thời kỳ lao phổi hoạt động thì ở khu phổi trên vành tai có biểu hiện dạng nốt hoặc nổi mẩn màu đỏ; thời kỳ phổi bị lao dạng canxi hóa thì ở khu phổi có 1 hoặc nhiều nốt lõm xuống bằng đầu kim. Các nhà nghiên cứu đã kiểm tra nhìn khu tai của 32 người công nhân bị lao

phổi thời kỳ đầu do nhiễm silic, kết quả 91% số người vành tai xuất hiện vết ban màu đen, 72 - 75% số người xuất hiện nốt mẩn, sùi mùn mạt và kết cứng ở khu phổi, dùng phương pháp nhiễm sắc huyết tai kết hợp với lịch sử tiếp xúc với bụi công nghiệp để chẩn đoán bệnh lao phổi và so sánh với chẩn đoán bệnh lao phổi bằng phương pháp chụp X quang, kết quả xác chẩn bằng nhiễm sắc huyết tai đối với 40 người bị lao phổi với 40 người đã được loại trừ lao phổi đã chỉ ra tỷ lệ phù hợp đạt 95%.

Có rất nhiều báo cáo nghiên cứu về phương pháp dùng phân tai để chẩn đoán bệnh phổi, lấy gốc tai trên và khu thượng chi, đại lãng để làm điện trở chuẩn cơ bản, kiểm tra 170 người của các nhóm so sánh xác chẩn bệnh lao phổi và không có bệnh phổi, tỷ lệ dương tính phản ứng lương đạo xuất hiện ở điểm lao, huyết đại tràng, huyết thận trên vành vai, nhóm lao phổi là 86,4%, 83,5%, 77,5%, khác với nhóm đối chiếu là 5,3%; 41,2%. Điểm lao ở huyết tai hoặc điểm lao thêm huyết đại tràng lương đạo, có thể coi đó là chứng cứ tham khảo chẩn đoán bệnh lao kết của người thành niên. Khi dùng máy thăm trắc điện tai, lấy huyết gốc tai trên điều chỉnh đến mức đèn sáng làm chuẩn, kiểm tra 1.370 trường hợp bị viêm khí quản mạn tính, khí thũng phổi và 120 học sinh khỏe mạnh về điểm lương đạo huyết tai và phát hiện 10 người huyết vị có dương tính phổi, tim, đại tràng v.v., có thể coi là tài liệu tham khảo để chẩn đoán viêm phế quản mạn tính hoặc viêm phổi. So sánh nhóm lao phổi do nhiễm bụi silic với nhóm 470 người nam giới thành niên tiếp xúc với bụi công nghiệp bằng phương pháp kiểm tra huyết tai, đã phát hiện tính mẩn cảm ở 4

huyết là điểm lao phổi (điểm S), điểm phổi đại tràng và thận của nhóm lao phổi là rất cao. Thứ tự là 82,34%; 88,51%; 83,40%; 82,88%. Mà ở nhóm so sánh thì có thứ tự là 6,60%; 11,28%; 49,57%; 48,30%, hai nhóm khác nhau rất rõ rệt. Sau đó dùng biện pháp song hành để nghiệm chứng đối với 5.884 người tiến thêm một bước nghiên cứu về 4 huyết điểm lao phổi, kết quả thu được cũng trùng hợp. Năm 1978 đã tiến hành kiểm tra 14.449 người công nhân mỏ ở Trung Quốc, qua đối chiếu với phim chụp X quang, tỷ lệ phù hợp khoảng 80%, có thể coi là phương pháp hỗ trợ tốt cho kiểm tra, sau khi dùng phương pháp nhìn chẩn đoán, trắc định âm hưởng, trắc định điện điểm dương tính các tin tức ở phần tai, đồng thời so sánh đối chiếu với phim X quang của 501 bệnh nhân viêm phế quản, kết quả đã chẩn đoán được các bệnh nhân có sùi mùn, nốt mẩn và sung huyết rất nhiều và tập trung ở khu khí quản, khu phổi, khu đại tràng, khu hầu họng, khu tỷ: âm hưởng và điện vị kiểm tra có biểu hiện dương tính mạnh ở khu khí quản, đại tràng và phổi, tin tức chẩn đoán phần tai là 88 người viêm phế quản cấp tính, 87 người phù hợp lâm sàng; viêm phế quản mạn tính là 413 người, 406 người phù hợp lâm sàng, tổng tỷ lệ phù hợp là 98,4%.

4. Chẩn đoán bệnh gan mật: Về phương pháp nhìn sự thay đổi của mạng lưới mạch máu ở lưng tai, về sự rõ ràng và màu đỏ tươi, đỏ thẫm, xanh tím để chẩn đoán viêm gan, đã quan sát 200 người, nhìn tai chẩn đoán so với đã chẩn đoán bằng sờ nắn, hóa nghiệm, siêu âm có tỷ lệ phù hợp 90% trở lên. Quan sát tình hình thay đổi huyết tai của 68 người bị xơ cứng gan và so sánh với 68 người khỏe mạnh

hoặc không có bệnh gan đã phát hiện cục bộ khu gan ở huyết tai của 39 bệnh nhân có thay đổi sắc tố màu nâu xám hoặc màu tím đỏ, và có cả dạng vết ban, đường gờ nổi lên, tỷ lệ dương tính là 57,4%; tỷ lệ dương tính của nhóm so sánh chỉ có 14,8%. Nhìn chẩn đoán vành tai và đã xác chẩn 64 người bị bệnh gan mật, trong đó bệnh gan (viêm gan, xơ cứng gan, bệnh gan huyết hấp trùng, gan tỳ sưng to) là 31 người; bệnh mật (viêm túi mật, kết sỏi mật v.v.) 33 trường hợp, có 57 người ở khu gan, mật vành tai đều phát hiện có dương tính (có dạng vết ban, đoạn ngắn xương sụn nổi lên, dạng nốt mẩn hoặc như hạt kê và vết ban màu trắng, nổi lên bề mặt da không cao lắm) trong đó có 29 người biểu hiện ở 2 tai, 28 người ở một bên tai. Dùng cách vén ấn võ tai để kiểm tra điểm mẩn cảm kết quả ở khu vực tiêu hóa (khu gan tai phải mẩn cảm là 77,77%; khu gan tai trái mẩn cảm chiếm 69,44%) tỷ lệ mẩn cảm khá cao so với người bình thường.

Về phương diện nghiên cứu thăm dò tin tức bệnh gan ở vành tai qua kiểm tra vành tai và xác chẩn 115 người bị viêm gan, 80% trở lên bệnh nhân đều đồng thời xuất hiện điểm mẩn cảm ở 5 huyết là khu viêm gan, gan dương 1, điểm viêm gan, nội tiết và giao cảm, sau khi kiểm tra lương đạo khu gan vành tai, kết quả là 50 người bình thường chỉ có 2 người lương đạo khu gan tai, 60 bệnh nhân phù thũng thì lương đạo khu gan cũng chỉ có hai người, mà 10 người viêm gan kiểu hoàng đản thì toàn bộ lương đạo khu gan, 20 người viêm gan không bị hoàng đản cũng có 26 người lương đạo khu gan. Kiểm tra vành tai của 103 người viêm gan không bị hoàng đản, phát hiện tỷ lệ xuất

hiện lương đạo, ở khu dạ dây vành tai rất cao (khu dạ dây trái 58,2%, khu dạ dây phải là 63,1%), kể đến là khu gan khu tý tai phải, lương đạo khu gan 2 tai chỉ chiếm 19,4%. Trong đó tỷ lệ xuất hiện lương đạo ở khu dạ dây, tý, gan của người bị viêm gan cấp tính cao hơn so với người bị viêm gan mạn tính, tỷ lệ dương tính của người có thay đổi chức năng gan càng cao. Qua kiểm tra 236 người bị viêm gan, lương đạo khu gan tai chiếm tới 56,3%. Mà 305 người bình thường thì lương đạo khu gan chỉ chiếm 8,19%, lương đạo ở các huyết tai khác của người bình thường so với người bị viêm gan không có khác biệt rõ rệt.

Về phương diện bệnh ở túi mật, qua kiểm tra và xác chẩn 24 bệnh nhân bị viêm túi mật, trong đó ở 3 huyết khu gan, phúc ngoại (bụng ngoài) của 21 người có biểu hiện điểm mẩn cảm, mà khu mật có cảm giác đau như châm. Dùng phương pháp nhiễm sắc huyết tai để kiểm tra 88 bệnh nhân bị viêm túi mật, sỏi mật và 21 bệnh nhân bị các bệnh khác, tỷ lệ phù hợp của nhóm quan sát với phẫu thuật đạt 94%, phù hợp với chẩn đoán siêu âm đạt 86%. Nhóm hợp tác nghiên cứu chẩn đoán phân tai đã dùng nhiễm sắc huyết tai để quan sát 142 bệnh nhân bị sỏi mật, kết quả sau khi nhiễm sắc phân tai, số bệnh nhân xuất hiện vết ban nổi màu là 93%, mà 34 người khỏe mạnh ở nhóm so sánh thì số vết ban nổi màu tương đối ít, chỉ chiếm 41,18%, tỷ lệ chênh lệch giữa 2 nhóm khá rõ rệt ($P < 0,05\%$); mà phản ứng dương tính vị trí nổi màu huyết túi mật ở vành tai với nhìn chẩn đoán huyết tai cơ bản là phù hợp (76,31%), tức là có 29 người điểm trắng trên da nhìn chẩn đoán được là giống nhau. Nhìn chẩn đoán vành tai

của 108 bệnh nhân bị sỏi mật, phát hiện 83,33% số bệnh nhân có sự thay đổi sắc trạch và hình thái ở da khu mật huyết tai, rõ ràng cao hơn 11,11% so với nhóm so sánh khỏe mạnh, sự thay đổi da huyết tai thì điểm trắng là đa số, chiếm 90,74%, dạng mảng trắng tăng sinh chiếm 9,26%, số điểm trắng nhiều hay ít có liên quan đến hình thái kết sỏi ở đường mật. Tỷ lệ phù hợp nhìn chẩn và chẩn đoán nhiễm sắc huyết tai là 76,32%; giá trị điện trở trung tâm chỗ thay đổi da huyết tai nhỏ hơn da bình thường xung quanh. Ứng dụng máy thăm trắc tin tức phần tai với 100 bệnh nhân bị viêm túi mật mạn tính và sỏi mật, đồng thời so sánh với kết quả xác chẩn bằng siêu âm, kết quả trong huyết mật, điểm mật, điểm gan, dạ dày thì tín hiệu ở mật và điểm mật là mạnh nhất, tỷ lệ phù hợp giữa 2 phương pháp là 96%.

5. Chẩn đoán bệnh hệ tiêu hóa: Ngoài bệnh tật ở gan mật ra, còn có không ít ác nhà y học đã tiến hành nghiên cứu tin tức ở phần tai về các bệnh tật khác ở hệ thống tiêu hóa. Các nhà y học đã quan sát phản ứng vành tai của 103 người và đã xác chẩn bệnh ở hệ thống tiêu hóa, kết quả 75 người ở huyết tương ứng vành tai xuất hiện phản ứng nốt mẩn, xuất huyết dạng chấm, mảng màu đỏ ửng v.v., (72,81%); 22 người xuất hiện phản ứng ở các huyết tạng phủ tương quan (21,36%); 6 người không có phản ứng (5,82%), so sánh qua nhiễm sắc huyết tai với ống nội soi dạ dày quan sát 36 người bị viêm dạ dày đơn thuần, 31 người bị viêm loét dạ dày và hành tá tràng với 91 người đã loại trừ bệnh dạ dày và hành tá tràng, kết quả so sánh nổi màu huyết tai của các bệnh nhân dạ dày và hành tá tràng có ý nghĩa rất rõ ràng.

Một nhóm nghiên cứu đã quan sát 150 bệnh nhân bị dạ dày, có 24 người biểu hiện dương tính ở khu dạ dày huyết tai, trong đó 22 người được xác thực là bị ung thư dạ dày; 123 người có biểu hiện phản ứng dương tính ở khu dạ dày huyết tai, 122 người đã được xác thực bệnh lý là không bị ung thư dạ dày, 3 người khả nghi có phản ứng ở khu dạ dày huyết tai, xác thực bệnh lý đều không bị ung thư dạ dày. Cổ Mạnh Huy cũng đã làm theo phương pháp vọng chẩn khu dạ dày huyết tai tiến hành phân tích chẩn đoán bệnh lý với 481 bệnh nhân; kết quả bình thường là màu hồng nhạt, màu vàng nâu nhiều là viêm bề cạn dạ dày dạng đơn thuần, dạng sung huyết là bị viêm loét xuất huyết; sung huyết là thời kỳ viêm loét cầu bộ hành tá tràng và có cả vết ban màu trắng xám, thời kỳ đứng yên tĩnh tại thì có vết ban màu tím tối, ban màu trắng xám; dạng dầu mỡ nhầy là viêm dạ dày dạng co rút bề mặt và có dạng nốt mẩn như hạt kê. Viêm hành tá tràng thì có dạng dầu mỡ nhầy và sung huyết; màu vàng nâu, sung huyết, ban màu tím tối là viêm dạ dày do dịch vị trào ngược; sung huyết, ban màu trắng xám là viêm loét dạ dày; ung thư dạ dày thường có biểu hiện vết ban màu tím tối, nốt mẩn như hạt kê, khô khan, nốt mẩn dạng đỉnh màu đen.

6. Chẩn bệnh hệ thống tiết niệu: Nhóm Thạch Tỉnh Thái Hiến đã theo phương pháp kiểm tra huyết tai của Trung Quốc để kiểm tra các phản ứng có tính đặc dị ở thận, ống dẫn niệu, bàng quang, tuyến tiền liệt, niệu đạo, chẩm, tinh hoàn v.v. trên huyết tai của các bệnh nhân về hệ thống tiết niệu mà đối với người bình thường thì rất ít có phản ứng. Dùng máy trắc định kinh lạc để kiểm tra

điểm lương đạo vành tai của 20 bệnh nhân viêm thận, phát hiện ra lương đạo khu thận ở 2 tai trái phải khác nhau là 95% và 90%, mà người bình thường là 4,5%. Kiểm tra điểm mẫn cảm huyết tai của 52 bệnh nhân đã xác chẩn viêm thận, đã phát hiện ở 4 huyết thận, bàng quang, nội tiết và điểm viêm thận có tỷ lệ xuất hiện điểm mẫn cảm tới 98,1%, nói lên giữa điểm mẫn cảm 4 huyết và viêm thận có mối quan hệ nhất định, cho nên đã coi 4 huyết đó là huyết vị tham khảo chẩn đoán khi phân tích bệnh viêm thận.

7. Chẩn đoán bệnh thần kinh: Từ năm 1963 đến nay, đã có nhiều người chú ý đến mối quan hệ giữa "nhĩ giáp áp ngấn" với chứng tinh thần phân liệt, hơn 20 năm nay đã quan sát so sánh qua gần 3.000 bệnh nhân tinh thần phân liệt với 2.500 người bình thường, đã phát hiện tỷ lệ xuất hiện "nhĩ giáp áp ngấn" (tức là vết dị dạng nhỏ ở mặt lưng vành vai trông như vết bấm móng bay thành ngấn lõm xuống) trong số bệnh nhân bị tinh thần phân liệt là ($\pm 10\%$) cao hơn so với người bình thường chỉ có $P < 0,01$, mà lại thấy nhiều ở những bệnh nhân tinh thần phân liệt ở độ tuổi thanh xuân và mới xây dựng gia đình do tổ chức bị khuyết hãm. Cho nên nhĩ giáp áp ngấn có khả năng là tiêu chí trên vành tai có ý nghĩa bị khuyết hãm phát triển có tính bẩm sinh.

8. Chẩn đoán bệnh sốt rét cách nhật: Các nhà y học đã dày công nghiên cứu chẩn đoán vành tai đối với bệnh nhân bị sốt rét cách nhật. Về phương diện nhìn chẩn huyết tai. Thông qua quan sát vi trùng sốt rét trong máu của 91 bệnh nhân bị sốt rét cách nhật, phát hiện ra ở khu vực ở

điểm giữa đường biên của huyết bồn môn với điểm khuyếch trương phế quản trên kéo dài ra ngoài 0,6cm, trên huyết tỳ có sự thay đổi dương tính như biến sắc, biến hình, nốt mẩn và sùi mùn là 66 người, chiếm 72,5%; mà 84 người không bị lây nhiễm vi trùng sốt rét thì chỉ có 4 người có phản ứng dương tính, chiếm 4,8%. So sánh 2 nhóm $P < 0,01$. Sau đó tiến hành nghiệm chứng phương pháp đó thì có kết quả trùng hợp. Về phương diện kiểm tra huyết tai: Dùng máy thám trắc huyết tai kiểm tra huyết thận, bàng quang, khu sốt rét, tỳ v.v. của những người ở khu sốt rét lưu hành, phát hiện và so sánh với kiểm tra vi trùng sốt rét trong máu qua một lượng lớn tư liệu đã chỉ rõ tỷ lệ phù hợp giữa kiểm tra tai và kiểm tra máu dương tính đạt từ 79,2 - 90%. Về phương diện nhiễm sắc huyết tai: Tỷ lệ nhiễm sắc dương tính của nhóm 77 người bị sốt rét cách nhật là 83,12% ($P < 0,01$) cao hơn hẳn so với nhóm 75 người có nhiễm sắc giả dương tính chỉ có tỷ lệ là 14,66%. Nghiên cứu trên đây cho thấy, dùng phương pháp chẩn tai để chẩn đoán bệnh sốt rét cách nhật có tính đặc dị và giá trị thực dụng nhất định.

9. Chẩn đoán bệnh huyết hấp trùng: Dùng phương pháp lượng đạo kiểm tra huyết tai của 230 bệnh nhân huyết hấp trùng và 230 bệnh nhân không bị huyết hấp trùng, kết quả số người có phản ứng dương tính điểm huyết cơ của các bệnh nhân bị huyết hấp trùng chiếm tới 97,5%; mà tỷ lệ dương tính của nhóm so sánh chỉ có 4,8%. Trải qua phân tích thêm một bước, lấy 1 hoặc nhiều điểm huyết cơ làm cơ sở thêm vào đó lấy đoạn trên trực tràng, đoạn dưới trực tràng, đại tràng, gan v.v. chủ yếu bổ sung chẩn đoán, phân

chia thành nối liền các điểm 2, 3, 4, 5 thì biểu thị điểm chẩn đoán bổ sung nói trên xuất hiện càng nhiều thì độ tin cậy chẩn đoán càng cao.

10. Chẩn đoán bệnh xơ cứng động mạch não: Lương y Ulumugi Trung Quốc đã nghiên cứu nếp nhăn thùy tai của 200 người bình thường và 125 bệnh nhân bị xơ cứng động mạch não, kết quả so sánh quan sát cho thấy: Tỷ lệ xuất hiện nếp nhăn thùy tai của người bị xơ cứng động mạch não là 91,1%, có sự khác biệt rất rõ rệt so với những người bình thường.

11. Chẩn đoán chứng đau: Quan sát sự thay đổi mạch lạc tai của 40 trẻ em bị chứng đau khác nhau về nguyên nhân gây bệnh và khác nhau về triệu chứng, phát hiện lạc tai to đa số bắt đầu từ vành thùy tai, khoang giáp tai, phân thành hốc tam giác, chân trên đối với vành tai và lỗ thùy tai mở rộng, hình của nó có dạng cành cây; sắc trạch lạc tai thành sâu hay cạn nhạt và phân bố chi lạc nhiều hay ít, cũng như mối tương quan tỷ lệ thuận với mức độ mạnh yếu của bệnh tình đau đớn. Oleson đã dùng phương pháp song manh để kiểm tra phân bố đối ứng huyết vị châm tai với điểm đau cơ cốt đã dùng điện trặc định 40 bệnh nhân, quan sát mắt thường kiểm tra sờ ấn đau, phát hiện đại đa số huyết vị có phản ứng trên vành tai cũng giống như vị trí phát sinh đau đớn mà bệnh nhân khai báo, độ tin cậy chẩn tai đạt 75,2%. Ông cho rằng chẩn đoán tai đối với bệnh nhân bị hôn mê và trẻ em rất có tác dụng.

12. Chẩn bệnh cột sống: Quan sát mối quan hệ về sự thay đổi huyết tai với bệnh cột sống cổ, vọng chẩn huyết

tai và sờ chẩn đoán bệnh đốt sống cổ, đồng thời dùng phương pháp song manh so sánh với phim chụp X quang, tỷ lệ phù hợp đạt 80% trở lên.

Dùng phương pháp phản chiếu ánh mặt trời để kiểm tra vành tai và khu thận của các phần tai để chẩn đoán chất tăng sinh của cột sống; lấy hình bậc thang hình thành từ đường màu vàng trắng với đường màu đỏ tối trên vành tai và khu thận làm căn cứ, dựa vào đó chẩn đoán chất lượng cột sống tăng sinh của 200 bệnh nhân, so sánh với phim chụp X quang, có 196 bệnh nhân phù hợp với chẩn đoán của phim X quang, tỷ lệ xác chẩn đạt 98%, so sánh với nhóm đối chiếu có sự khác biệt rất rõ rệt.

13. Chẩn đoán bệnh trĩ: Kiểm tra điểm lương đạo 2 tai của 20 bệnh nhân bị bệnh trĩ đang nằm viện chuẩn bị phẫu thuật, đồng thời so sánh với 16 người bình thường, đã nêu lên điểm lương đạo vành tai của bệnh nhân khoa trĩ có quy luật nhất định: Điểm lương đạo không xuất hiện cô lập ở một điểm nào đó, mà có hiện tượng thành một dạng tổ hợp, so sánh với nhóm đã loại trừ thì ngoài điểm lương đạo tỷ lệ xuất hiện cũng tương đối cao, còn có ở đoạn dưới trực tràng, niệu đạo, khu cơ quan sinh dục ngoài và khu mông, khu tọa cốt, có thể được coi là điểm lương đạo tương quan của bệnh khoa trĩ.

14. Chẩn đoán vết thương phẫu thuật: Kết quả kiểm tra điểm lương đạo đối với bệnh nhân bị viêm loét dạ dày, hành tá tràng, thoát vị bụng, ung thư thực đạo và người có thai sớm nạo thai, nữ công nhân thất ống dẫn trứng, trước khi phẫu thuật và sau khi phẫu thuật 3 ngày: Trừ phụ nữ

có thai, nữ công nhân sẩy thai trước khi thất ổng dẫn trứng thì tỷ lệ xuất hiện điểm lương đạo ở khu thận, khu bàng quang, khu nội tiết và hốc tam giác (bao gồm tử cung và thân môn) tương đối nhiều, vị trí phù hợp với sự thay đổi sinh lý và phân bố điểm lương đạo của những ảnh hưởng chủ yếu ở tạng khí ngoài, dạ dày, viêm loét hành tá tràng, thoát vị bụng, ung thư thực đạo trước khi phẫu thuật trên vành tai hoàn toàn chưa thấy có quy luật. Nhưng sau khi phẫu thuật đều thấy điểm lương đạo gia tăng rõ rệt ở trên dưới gốc tai, hốc tam giác và chỗ thuyền tai, mà người phẫu thuật cắt phần lớn dạ dày, điểm lương đạo ở khắp khu tiêu hóa; người phẫu thuật thoát vị bụng thì ở khu đại tràng, tiểu tràng và khu bàng quang, công nhân sẩy thai thất ổng dẫn trứng điểm lương đạo gia tăng rõ rệt ở khu buồng trứng; người bị ung thư thực quản thì điểm lương đạo ở khu thực đạo giảm sút, xuất hiện những điểm lương đạo này có quan hệ tương ứng với vị trí vết thương phẫu thuật, cần phải chú ý.

15. Chẩn đoán bệnh phụ khoa: Dùng phương pháp vén ấn vỏ tai để kiểm tra điểm mẩn cảm vỏ tai của 20 bệnh nhân mắc bệnh phụ khoa, phát hiện có nhiều ở khu nội phân tiết (80%), thứ đến là khu buồng trứng (55%), qua quan sát phát hiện khu tử cung vỏ tai của người bị thống kinh có dạng chấm màu trắng hoặc màu đỏ ửng, có đầu mờ; khu tử cung của người hành kinh và khí hư quá nhiều có dạng chấm nốt mẩn sung huyết; khu tử cung của người kinh nguyệt quá ít hoặc thời gian hành kinh quá ngắn có biểu hiện dạng chấm hoặc vết màu trắng, không có quang

trạch. Kết quả dùng phương pháp nhiễm sắc huyết tai với 50 người phụ nữ có thai sớm và 50 nữ thanh niên chưa kết hôn, tỷ lệ dương tính ở huyết tử cung và âm đạo của nhóm thai sớm là 94% và 64%, cao hơn rõ rệt so với nhóm nữ thanh niên là 16% và 20%. Kết quả này biểu thị: Không chỉ khi đang có bệnh, cho dù khi ở tử cung phát sinh bất kỳ sự thay đổi sinh lý nào, thì ở huyết tai tương ứng với nó cũng có thể xảy ra phản ứng, đồng thời có thể dùng phương pháp nhiễm sắc huyết tai làm cho nó biểu hiện nhìn thấy trực tiếp.

16. Chẩn đoán chứng đa động tổng hợp trẻ em: Phòng bảo vệ sức khỏe phụ nữ và trẻ em đã dùng máy chẩn đoán huyết tai để trắc định 60 trường hợp bị chứng đa động tổng hợp trẻ em, phát hiện trị số điện dẫn huyết tai của các cháu tăng cao, có lợi cho chẩn đoán thời kỳ đầu. Phòng nghiên cứu châm cứu kinh lạc đã dùng chẩn đoán điện dẫn huyết cơ thể, tai, đã kiểm tra tai trái của 1.258 cháu bị chứng đa động, đã khám và chẩn đoán ra trị số điện dẫn của 8 huyết là tuyến thượng thận, chẩm, điểm não, mặt, trán, màng bao dưới, giao cảm và thận tăng cao rõ rệt. Ngoài ra, trị số điện đạo của 5 huyết là nội tiết, gan, tim, tỳ, thần môn của các bệnh nhi đều có tăng cao từ 60% trở lên. Những huyết tai có trị số điện dẫn tăng cao này, có thể làm căn cứ khách quan để chẩn trị bệnh này.

17. Chẩn đoán bệnh diếc tai do ngộ độc: Dùng điện dẫn huyết vị tai và cơ thể để chẩn đoán bệnh diếc tai do ngộ độc dược vật, đã phát hiện mối liên hệ tồn tại bên trong về sự khác thường của trị số điện dẫn tương đối ở khu huyết

vị như tai ngoài, tai trong, tuyến thượng thận, thần môn v.v với bệnh điếc tai do ngộ độc dược vật, trị số điện dẫn tương đối trên 3 huyết là tai ngoài, tai trong và tuyến thượng thận của những bệnh nhân mắc bệnh này đều cao hơn rõ rệt so với trị số điện dẫn cơ chuẩn của nhóm so sánh. Sau khi điều trị điện dẫn huyết vị, kiểm tra lại trị số điện dẫn tương đối của 3 huyết này, đều thấy hạ thấp ở các mức độ khác nhau.

18. Các bệnh khác: Akumob cho rằng, khi trên da vành tai xuất hiện các triệu chứng như cứng hóa dạng nấm, mụn nước nhỏ dạng chấm, sắc tố lắng đọng, vân mạch máu tăng nhiều, có thể hỗ trợ chẩn đoán viêm gốc thần kinh xương cùng; bệnh nhân bị chứng cột sống phát triển không tốt lâu dài da vành tai xuất hiện mụn thoát căn cứ vào màu sắc như đỏ, trắng của vết lằn ấn trên vành tai và thời gian phục hồi mặt bằng vết lõm nhanh hay chậm để quyết định hư hay thực của chứng bệnh hữu quan. Nếu vết lằn màu nhạt, thời gian hồi phục mặt bằng chậm, thì cho rằng là hư chứng, thường thấy ở các chứng như thiếu máu, thiếu dưỡng khí, thủy thũng, ngộ độc kiềm v.v.. Ngược lại thì cho rằng thực chứng. Nhóm Arens đã dùng phương pháp chẩn tai (trắc định điện trở ấn điểm mẫn cảm v.v.) để kiểm tra tổ chức xương sụn bệnh phong thấp đồng thời tiến hành nhĩ châm điều trị, đã thu được hiệu quả rất tốt Cruillermo đã sờ chẩn vành tai bệnh nhân, số liệu thu được phù hợp với kết quả trắc lượng thu được bằng các phương pháp kiểm tra phức tạp khác như điện tâm đồ, chụp phim động mạch não, huyết áp, hóa nghiệm máu, hóa nghiệm động năng gan, và các phương pháp khác.

Phương pháp này đã dùng với 3.500 bệnh nhân bao gồm các loại bệnh, kết quả chẩn đoán chỉ sai 2,3%. Portrov cũng dùng phương pháp song manh chẩn đoán vành tai một số bệnh nhân, cho rằng chẩn đoán vành tai và chẩn đoán lâm sàng có tính thống nhất rất cao, tỷ lệ phù hợp đều từ 80% trở lên.

2. Nghiên cứu thực nghiệm:

Nghiên cứu thực nghiệm có liên quan đến tai đã có rất nhiều học giả từ những góc độ khác nhau tiến hành thăm dò và đã thu được rất nhiều thành tích, thâm nhập nghiên cứu vành tai đã cung cấp rất nhiều chứng cứ cho phòng thực nghiệm. Tình hình nghiên cứu của họ chủ yếu thể hiện mấy phương diện dưới đây:

1. Phản ứng phần tai của sự kích thích tổn thương: Trong nghiên cứu phản ứng ấn đau ở vành tai chỉ tính thực nghiệm của phòng nghiên cứu sinh lý Thượng Hải, Trung Quốc đã quan sát thấy: Sau khi phân biệt các loại kích thích do tổn thương như: (1) Phẫu thuật gãy xương ống nhỏ; (2) Dầu bông cầu bao bọc thần kinh tọa cột; (3) Dung dịch clorua canxi liên tục nhiều lần phóng xạ xuống chân 15%; (4) Phẫu thuật mở cửa đỉnh sọ, thì dưới vành tai đều xuất hiện điểm ấn đau, mà đại đa số tập trung trong hốc tam giác và trong rãnh phía dưới gờ tai. Ngoài ra còn thông qua việc phun thuốc gây tê vào trong não thất khứ và thuốc hưng phấn thần kinh trung ương, đã quan sát được tình hình tiêu hoặc tăng của điểm ấn đau vành tai, chỉ ra vị trí trung tâm của điểm phản ứng ấn đau vành tai với não và các phụ cận liên quan trung ương não.

2. Quan hệ giữa chấn tai với phụ tải nước: Qua tiến hành thực nghiệm với 42 sinh viên đại học nam và nữ về phụ tải lượng nước lớn (mỗi kg thể trọng uống đủ 25cc nước, kết quả quan sát điểm ấn đau khu thận trước sau vành tai: Trước khi uống nước khu thận không có điểm mẫn cảm ấn đau. Sau khi uống nước số người xuất hiện điểm ấn đau rõ ràng ở khu thận là 31 người, chiếm 74%; 8 người trước và sau khi uống nước ở khu thận đều có điểm mẫn cảm ấn đau, chiếm 19%; 3 người trước và sau khi uống nước chưa thấy xuất hiện điểm mẫn cảm ấn đau, chiếm 7%. Thực nghiệm này cho thấy gia tăng phụ tải nước trong cơ thể có tính tương quan nhất định với điểm mẫn cảm ấn đau ở khu thận vành tai.

3. Quan hệ giữa chấn tai với gãy xương: Trong quan sát sự thay đổi hình thái học của các nhà nghiên cứu Đông y được tại phòng thực nghiệm thỏ có 13 con bị gãy xương trong vòng 1 - 7 ngày ở da sau lưng tai, chủ yếu là chỗ tĩnh mạch chéo nhau phía dưới bên ngoài vành tai xuất hiện điểm sung huyết màu đỏ hình tròn hoặc hình elíp đường kính từ 2 - 4mm, cục bộ kèm theo có sự thay đổi nhiệt độ da và diện trở da, sau 2 ngày đến 2 tuần thì mất dần. Từ mảnh cắt bệnh lý cho thấy, điểm phản ứng dương tính của dạng sung huyết này, ở cục bộ ngoài sự giãn nở mạch máu ra, tính thông suốt mạch máu cũng có thay đổi, thậm chí có cả hồng cầu và bạch cầu thấm vào dưới da.

4. Quan hệ chấn tai với bệnh tim: Nhóm hình thái tổ nghiên cứu nguyên lý châm tê phần cơ đã công bố kết quả: Trong điều kiện vô trùng, trước khi phẫu thuật thắt động mạch vành bên trái của thỏ đi xuống chân tạo thành tắc

trở cơ tim. Trước khi thực nghiệm phẫu thuật hở điện tâm đồ bình thường, sau khi phẫu thuật điện tâm đồ có hình sóng tắc nghẽn cơ tim cấp tính. Không qua điều trị, khoảng 2 tháng điện tâm đồ dần dần hồi phục. Trong thời gian tắc nghẽn cơ tim 1/3 da dưới mặt mắt lõm vành tai hở xuất hiện nhiều điểm điện trở thấp, so với trước khi phẫu thuật, sự khác biệt rất rõ rệt. Thực nghiệm này chứng minh, có mối quan hệ giữa huyết tai với tim.

5. Quan hệ chân tai với bệnh dạ dày: Theo kết quả nghiên cứu của nhóm nghiên cứu châm tê phân cơ sở trong điều kiện vô trùng, tiêm axit axêtic vào tầng dưới niêm mạc dạ dày thỏ nhà, tạo ra viêm loét dạ dày, sau 1 tháng không qua điều trị, niêm mạc hồi phục bình thường. Trong thời gian nhóm thực nghiệm viêm loét dạ dày thỏ, 1/3 da dưới mặt lõm vành tai xuất hiện nhiều điểm điện trở thấp, trong cùng thời kỳ khỏi bệnh viêm loét dạ dày, các điểm điện trở thấp cũng dần dần biến mất. So sánh với thỏ dùng nước muối sinh lý thay cho axit axêtic tiêm vào tầng dưới niêm mạc dạ dày không gây ra viêm loét dạ dày, thì da ở cùng khu vành tai chỉ xuất hiện điểm điện trở thấp linh tinh. Thực nghiệm cho thấy, khi phần dạ dày có bệnh, sẽ có phản ứng ở vành tai. Họ lại tiến thêm một bước nữa cắt bỏ toàn bộ thần kinh ở da tai phải thỏ nhà, lại kiểm tra điện trở vành tai, phát hiện trong thời gian viêm loét dạ dày, tai phải vẫn xuất hiện điểm điện trở thấp, chỉ có điều là ít hơn tai trái, đại thể tai phải có 1/3, tai trái chiếm 2/3 tình trạng dao động trị số điện trở thấp, tai trái phải giống nhau. Qua thực nghiệm viêm loét dạ dày cho chuột, dùng tinh bột iốt để kiểm tra tình hình ra mồ hôi ở da vành tai,

cho rằng sự gia tăng điểm điện trở thấp chủ yếu là do tuyến mồ hôi tăng cường hoạt động gây ra, họ còn thăm dò sự ảnh hưởng và khả năng trở ngại huyết lưu của thần kinh giao cảm. Tóm lại, mối liên hệ giữa dạ dày và tai khá phức tạp, ngoài nhân tố thần kinh, còn có nhân tố khác.

6. Quan hệ chẩn tai với màng bụng: Tiêm vào trong khoang bụng thỏ nhà với tỷ lệ 1kg thể trọng là 0,5ml dầu thông gây ra viêm màng bụng, hàng ngày ghi lại điểm điện trở thấp ở vành tai, phát hiện trong thời gian bị viêm màng bụng, ở khu huyết quản mặt lõm vành tai, xuất hiện nhiều điểm điện trở thấp. Sau 6 ngày, cùng với lượng thức ăn của thỏ và sự hồi phục bình thường của thể trọng, điểm điện trở thấp ở khu mạch máu cũng dần dần giảm bớt đến mất hết. Mà ở khu mạch máu thỏ nhà so sánh, tuy vẫn có xuất hiện điểm điện trở thấp linh tinh, nhưng không có hiện tượng tập trung lượng lớn. So sánh số bình quân điện lưu điện trở thấp 2 nhóm thực nghiệm và nhóm đối chiếu thì nhóm thực nghiệm là 32,30%, nhóm đối chiếu là 24,80%. Qua xử lý thống kê học ($P < 0,001$). Tỷ số so sánh điện đạo khu mạch máu vành tai thỏ cùng nhóm, tỷ số điện lưu của nhóm thực nghiệm trong thời kỳ bị viêm màng bụng trước khi xử lý đều cao hơn thời kỳ phục hồi, $P < 0,001$. Thực nghiệm cho thấy, sự xuất hiện điểm điện trở thấp ở mạch máu vành tai thỏ là bệnh viêm màng bụng do phản ứng dầu thông gây nên, trong điểm điện trở thấp và giữa các nội tạng trong khoang bụng có một mối liên hệ ở dạng chức năng.

7. Quan hệ giữa chẩn tai với bệnh ruột thừa: Dùng phương pháp tiêm vào đại tràng của thỏ một lượng vi

khuẩn hình que, tạo thành viêm ruột thừa cấp tính có tính thực nghiệm, và dùng phương pháp nhiễm sắc huyết tai trước và sau khi tạo ra viêm 10 ngày để so sánh tỷ lệ dương tính nhiễm sắc của nó, đồng thời so sánh kết quả kiểm tra giải phẫu bệnh lý cục bộ ruột thừa. Kết quả cho thấy: Sau khi khỏi bệnh viêm ruột thừa, trước và sau khi tạo nhiễm sắc huyết tai sự khác biệt không rõ rệt lắm ($P > 0,05$); khi chưa khỏi bệnh thì sự khác biệt rất rõ ràng ($P < 0,01$). Khi cắt phần huyết tai nổi màu trong trạng thái đông lạnh, phát hiện thấy tầng sừng hóa ở vị trí nhiễm sắc trên da của nó thay đổi rất mỏng hoặc mất hết. Tầng sinh lông và tầng gai sần tăng dày lên, trong da của nó có thẩm thấu một lượng lớn tế bào limpha. Mà ở phần nhiễm sắc huyết tai đều tồn tại chất hoạt tính ô xi hóa, mà nhóm đối chiếu và nhóm thực nghiệm không nhiễm sắc thì không có chất ô xi hóa, điều đó nói lên tính tương quan nhiễm sắc huyết tai với nội tạng là luôn tồn tại.

MỤC LỤC

	Trang
• <i>Lời nói đầu</i>	5
• CHẨN BỆNH TỔNG THỂ QUA KHÍ, SẮC, HÌNH CỦA TỪNG BỘ PHẬN CƠ THỂ - KHAI PHÁ MỚI VỀ CHẨN ĐOÁN HỌC CỦA ĐÔNG Y	7
• THUYẾT MINH	14
• MỞ ĐẦU	19
• <i>Chương I. Y TƯỚNG HỌC TRONG CHẨN ĐOÁN ĐẦU</i>	58
• <i>Chương II. Y TƯỚNG HỌC TRONG CHẨN ĐOÁN TÓC</i>	80
• <i>Chương III. Y TƯỚNG HỌC TRONG CHẨN ĐOÁN MẶT</i>	96
• <i>Chương IV. Y TƯỚNG HỌC TRONG CHẨN ĐOÁN LÔNG MÀY</i>	130
• <i>Chương V. Y TƯỚNG HỌC TRONG CHẨN ĐOÁN MẮT</i>	134
• <i>Chương VI. Y TƯỚNG HỌC TRONG CHẨN ĐOÁN TAI</i>	208

NHÀ XUẤT BẢN TỪ ĐIỂN BÁCH KHOA

109 Quán Thánh, Ba Đình, Hà Nội

ĐT: HC - TH. 04.7339361; PH. 04.8439034

Các ban biên tập: 04.7341742, 04.8438953, 04.8439033

Fax: (84-4) 8438951 - Email: nxbtbk1998@yahoo.com

Y TƯỚNG HỌC TRUYỀN THỐNG PHƯƠNG ĐÔNG

**Chẩn bệnh qua khí, sắc, hình của
ĐẦU, TÓC, MẶT, LÔNG MÀY, MẮT, TAI**

PHAN CỬ sưu tầm và biên soạn

Chịu trách nhiệm xuất bản:

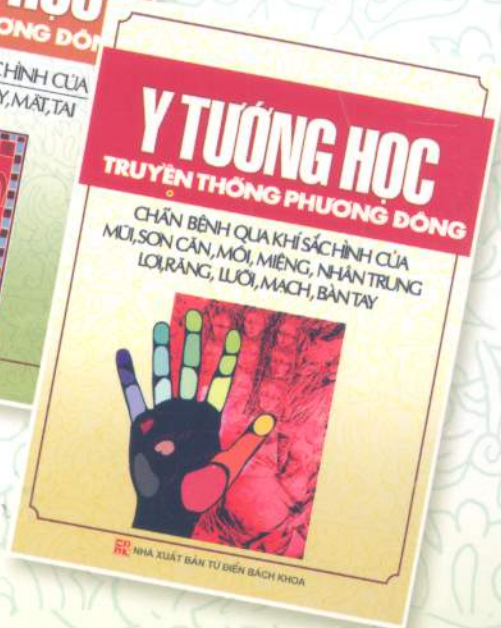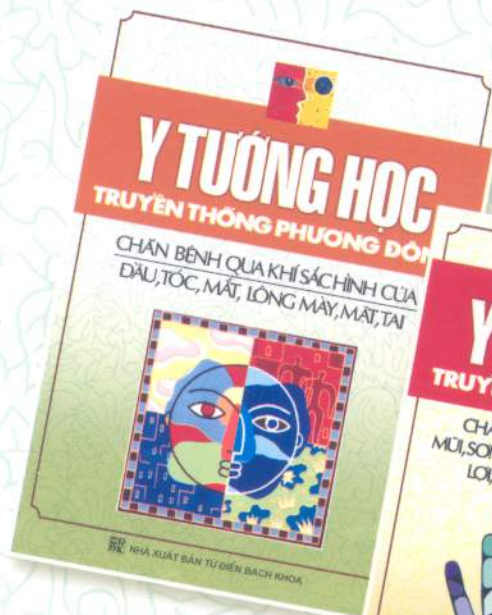TS. TRỊNH TẮT ĐẠT

Biên tập: **HOÀNG THÁI**

Trình bày bìa: **Trọng Kiên**

Kỹ thuật vi tính: **Khánh Huyền**

In 2.000 cuốn, khổ 14,5x20,5cm tại Công ty Hữu Nghị.
Giấy xác nhận đăng ký KHXB số: 146/05/07/QĐ - NXBTĐBK
Quyết định xuất bản số: 347 – 2007/CXB/47 – 30/TĐBK.
In xong và nộp lưu chiểu quý III năm 2007.



Có một liên ngành khoa học mới được xây dựng ở Trung Quốc – Đó là Y tướng học, nhưng nó đã có cơ sở truyền thống vững chắc hàng nghìn năm ở Phương Đông: Đông Y – Thuật xem tướng.

Y tướng học có thể mở ra một hướng mới, phát huy cơ sở khoa học đã kiểm nghiệm của Đông y vào tướng thuật, đưa những kinh nghiệm của tướng thuật vào y học để xem xét tổng thể con người trên các mặt bệnh học và tâm lý học.

05081155

y tướng học truyền thống phương đông



8

935077

035506

Giá: 33.000 VND

Sách phát hành tại: